Tumores de la glándula tiroidea

J Trotoux
D Aidan

Resumen. – Los medios modernos de investigación, en particular la ecografía, han aumentado considerablemente la frecuencia teórica de los tumores tiroideos. En realidad, conviene tener en cuenta únicamente los tumores palpables, nódulo aislado, bocios multinodulares, invasión neoplásica masiva.
La dificultad del diagnóstico y, por consiguiente del tratamiento, consiste en distinguir entre tumores benignos, funcionales o no, y tumores malignos.
La clínica permite, evidentemente, reconocer los cánceres avanzados, pero el diagnóstico precoz, en el estadio nodular, es prácticamente imposible fuera del análisis histológico, lo que representa el gran problema del tratamiento y el control de estos pacientes.
Por otro lado, debe descartarse una patología no tumoral, es decir, tumefacciones de la glándula tiroidea, que no pueden considerarse como tumores aunque sean tumefacciones.

© 2000, Editions Scientifiques et Médicales Elsevier SAS, París. Todos los derechos reservados.

Epidemiología

La frecuencia de los tumores de la glándula tiroidea es elevada, generalmente del 3 al 5 % [39, 85], y aumenta proporcionalmente a la edad de la población. En realidad, esta frecuencia es mucho más elevada cuando se consideran los datos ecográficos [23, 39, 65] y autópsicos [54, 66], alcanzando entonces valores del 41 y 49 % respectivamente, lo que subraya el carácter quiescente de muchos nódulos.

El predominio femenino es unánimemente reconocido y generalmente se lo considera de cuatro a seis veces superior [85]. Esto está en relación con la influencia de los esteroides sexuales.

Otros factores parecen ser importantes:

— el aporte de yodo: si es insuficiente, favorece la aparición de bocios y de tumores de la glándula tiroidea al provocar una hipersensibilidad a la tirotropina y, sobre todo, al limitar las posibilidades de síntesis de T_3 (triyodotironina) y de T_4 (tetrayodotironina), lo que causa una elevación de la tirotropina. Muchos países presentan situaciones de carencia yodada relativa [53];

— el impacto genético está ilustrado por la existencia de familias con bocios nodulares o multinodulares particularmente evidente en los gemelos monocigóticos, quienes presentan una concordancia del 70 %. Esto está en relación con un trastorno de la hormonogénesis tiroidea, aunque el origen exacto de estas alteraciones no ha sido aún precisado. De la misma manera, se conoce la existencia de formas familiares de cáncer papilar de tiroides, a veces asociadas a otras patologías (poliposis cólica);

— las radiaciones ionizantes favorecen la aparición de tumores de la glándula tiroidea y especialmente de cánceres papilares. Esto ha sido demostrado después de las explosiones atómicas y después de la catástrofe de Chernobil [7]. La irradiación en los niños y los adolescentes es especialmente peligrosa. El tiempo de aparición de un cáncer es muy largo, variando entre 10 y 40 años.

Diagnóstico

El diagnóstico de tumor de la glándula tiroidea se basa principalmente en el examen clínico en una zona fácilmente accesible, el cual permite confirmar el carácter tumoral (por oposición a los bocios simples), el carácter nodular aparentemente único o múltiple o al contrario, en algunos casos, la invasión total de la glándula. Se observará el carácter eventualmente intratorácico y la presencia de signos asociados.

En todos los casos, este examen debe ser seguido de exámenes complementarios y en particular de un análisis de laboratorio. No obstante, los exámenes complementarios generalmente no permiten afirmar la naturaleza benigna o maligna del tumor (nódulo aislado) o de uno de sus componentes (bocio multinodular). Sólo el examen histológico, que, por supuesto, no podrá considerarse sistemáticamente, aporta una certeza.

Examen clínico

La anamnesis precisa:

— las circunstancias del descubrimiento;
— la fecha de aparición, a menudo difícil de determinar;
— las circunstancias de aparición;
— los antecedentes;
  — personales: irradiación;
  — familiares: étnicos y geográficos;

Jacques Trotoux : *Professeur des Universités, université René Descartes, Paris V, chef de service.*
Didier Aidan : *Chef de clinique, université René Descartes, Paris V, assistant des Hôpitaux.*
Service ORL, hôpital Boucicaut, 78, rue de la Convention, 75015 Paris.

— los signos acompañantes, en busca de elementos en favor de un hipertiroidismo, o que pudieran evocar un cáncer medular de tiroides.

La exploración del cuello se realiza de perfil, mejor, solicitando al sujeto que trague saliva, o mejor aún, que beba en un vaso de agua a pequeños sorbos.

La palpación debe ser cuidadosa, con el sujeto sentado, colocándose primero delante de él y luego detrás, y ayudándose de los movimientos de deglución. Se investigará desde un principio la presencia eventual de ganglios cervicales.

El examen de la movilidad de las cuerdas vocales debería ser sistemático.

Al finalizar este examen, puede efectuarse una primera clasificación, que permita distinguir:

— los nódulos aislados, de los cuales se precisará el tamaño, la localización, la consistencia (un nódulo muy duro es especialmente sospechoso) y la sensibilidad;

— los bocios multinodulares, desde la constatación de dos nódulos, hasta los voluminosos bocios multinodulares difusos que suceden, en un cierto número de casos, a un bocio simple antiguo;

— los bocios intratorácicos, cuyo polo inferior no puede palparse con los dedos en posición de hiperextensión de la cabeza; los exámenes complementarios permitirán distinguir entre los bocios intratorácicos verdaderos y los que sólo se insinúan en el canal cervicotorácico;

— los tumores masivos a menudo son irregulares, fijos a la tráquea o a la laringe, muy sugestivos de cánceres indiferenciados y entonces, de evolución generalmente rápida y reciente (a menudo sobre un nódulo preexistente conocido).

Por otro lado, desde el primer examen clínico, es posible considerar el diagnóstico de nódulo tóxico por la existencia de signos clínicos de hipertiroidismo o de bocio multinodular hipertiroideo, la causa más frecuente de tirotoxicosis después de la enfermedad de Basedow.

Exámenes complementarios

EXÁMENES DE LABORATORIO

— La determinación de tirotropina constituye el examen de base en caso de patología tumoral, esencialmente en la búsqueda de un hipertiroidismo, caracterizado por la disminución importante de esta hormona.

— Un distiroidismo biológico debe completarse con determinaciones de T_3 y T_4, cuyo análisis será confiado a un endocrinólogo, puesto que la interpretación puede ser difícil y deben tenerse en cuenta numerosos factores (toma de medicamentos yodados, por ejemplo);

— la determinación de tirocalcitonina debe solicitarse cuando los elementos clínicos o los antecedentes familiares hacen sospechar un cáncer medular de tiroides.

■ *Ecografía*

La ecografía representa el examen morfológico más simple y el menos costoso. Las técnicas evolucionan hacia una mayor sensibilidad, con la aparición de las sondas de alta frecuencia (7,5 MHz), incluso muy alta frecuencia (13 MHz), que permiten obtener una definición considerable.

El estudio se efectúa con incidencias transversal y longitudinal, lo que permite evidenciar nódulos muy pequeños (1 a 5 mm de diámetro según el equipo). Esto subraya, por otra parte, que no se podría tomar una decisión quirúrgica sobre la constatación de nódulos «ecográficos» en ausencia de nódulos clínicamente perceptibles. En cambio, la presencia de múltiples nódulos pequeños al lado de un nódulo clínico, puede modificar una decisión terapéutica y su amplitud.

En todos los casos, se precisará la topografía de los nódulos, en un esquema destinado al clínico.

Se reconocen así:

— nódulos líquidos de pared fina, sin componente sólido;

— nódulos sólidos, muy a menudo, hipoecogénicos;

— nódulos mixtos, a la vez sólidos y líquidos.

Se pueden apreciar macrocalcificaciones con sombra acústica posterior, y microcalcificaciones detectables sólo a muy alta frecuencia. No existe concordancia absoluta entre los datos de la ecografía y las constataciones histológicas, de manera que no es posible basarse en esta prueba para confirmar el diagnóstico y la naturaleza benigna o maligna del tumor, incluso si el carácter hiperecogénico, muy quístico, la ausencia de vegetaciones y la multiplicidad, son a priori factores tranquilizadores.

El ecodoppler con color mejora la apreciación pero no constituye un elemento suficiente de diagnóstico; una vascularización periférica y central hace pensar preferentemente en los cánceres y las lesiones inflamatorias crónicas.

No obstante, la ecografía es de gran interés para distinguir los nódulos únicos de los nódulos múltiples, para localizar estos últimos y discutir la extensión de la exéresis en caso de decisión quirúrgica. Por otra parte, la ecografía permite mejorar la eficacia de la punción-aspiración citológica (punción ecoguiada). Eventualmente, debe «acompañar» el control clínico, en caso de constatar una modificación del tamaño de un nódulo, pero no precederlo sistemáticamente. No es razonable repetir el examen en fecha fija (6 meses, 1 año) si no existe justificación clínica.

■ *Gammagrafía*

La gammagrafía, considerada esencial por algunos especialistas, es discutida por otros fuera del hipertiroidismo. No constituye un elemento habitual de control:

— el yodo 131 es interesante dado su bajo coste y su fácil almacenamiento. En cambio, provoca una irradiación considerable, por lo que se lo reserva actualmente a las indicaciones terapéuticas;

— el yodo 123 es costoso, pero constituye el marcador ideal, debido a su vida media corta y a su irradiación cien veces inferior a la del yodo 131. Se lo utiliza esencialmente en pediatría y para el estudio de las anomalías funcionales;

— el tecnecio 99 es el más utilizado, debido a su bajo coste y a su disponibilidad, incluso si las imágenes aparecen menos definidas;

— el talio 201 puede acoplarse al tecnecio y la divergencia frío-tecnecio/caliente-talio está en favor de un cáncer. No obstante, las tiroiditis y los adenomas foliculares, también fijan el talio, lo que limita la información aportada por esta asociación.

En resumen, la gammagrafía sólo permite distinguir los nódulos calientes (con el riesgo de paso a la toxicidad) y los nódulos fríos (con el riesgo de cáncer), distinción interesante aunque esquemática, ya que se ha descrito un cierto número de cánceres en presencia de nódulos calientes (o acompañándolos). Este examen es particularmente útil en bocios multinodulares, frecuentemente heterogéneos, puesto que realiza una verdadera cartografía funcional. Los nódulos llamados isocaptantes deben ser considerados como nódulos fríos, ocultos en el espesor del parénquima perinodular.

■ *Radiografía simple*

A menudo subestimada, puede mostrar a veces microcalcificaciones evocadoras de cáncer y, sobre todo, brindar una aproximación considerable del tamaño de un bocio intratorácico.

Tomografía computadorizada (TC) y resonancia magnética (RM)

No constituyen exámenes de rutina y deben reservarse a los bocios intratorácicos, detectados mediante la clínica y generalmente confirmados por la radiografía del tórax.

En esta situación, la TC y principalmente la RM permiten determinar los límites inferiores y posteriores del bocio, buscando, particularmente, una prolongación retroesofágica. Se precisarán, de este modo, las relaciones con los grandes vasos, la compresión de la tráquea y el esófago (incluso la invasión, que denota malignidad) y la presencia o ausencia de adenopatías mediastínicas.

Estos exámenes también permiten detectar una expansión intratorácica desarrollada a partir del bocio cervical pero parcialmente separada del tumor principal, que, por supuesto, debe distinguirse del bocio intratorácico ectópico, sin conexión cervical. Un buen diagnóstico por imágenes evitará «olvidar» un nódulo suspendido al polo inferior durante la intervención quirúrgica. Su evolución posterior aislada necesitaría un acceso torácico, en un segundo tiempo.

En cambio, ni la RM ni el escáner permiten determinar el carácter benigno o maligno del tumor, excepto en caso de invasión evidente de los elementos adyacentes o presencia de adenopatías.

Punción-aspiración o punción con aguja fina (PAF)

Es, sin duda, el examen que suscita actualmente más controversias. Algunos especialistas la consideran como un elemento esencial del diagnóstico y de la decisión terapéutica; otros estiman que posse muchas desventajas (dificultad de toma de material utilizable y, sobre todo, dificultad de interpretación y de diferenciación a nivel celular, entre los adenomas foliculares y los carcinomas). Debe notarse que no existe prácticamente ningún estudio comparativo sistemático entre los resultados obtenidos por citología y por histología para los tumores considerados como benignos en la citología y, por lo tanto, no operados. Resulta necesario insistir en la necesidad de trabajar en colaboración con un citólogo muy experimentado, que posea una experiencia importante y constante.

De todas maneras, la técnica está bien definida. Se utiliza generalmente una aguja de 0,5 mm de diámetro, sin aspiración, asociando movimientos de ida y vuelta y de torsión de la aguja hasta que aparezca, en su orificio, una gota de material, por capilaridad. Son necesarias tres punciones por nódulo (lo que limita la posibilidad de estudio en el caso de los bocios multinodulares) y se realizan seis extendidos. Muchos especialistas prefieren asociar una aspiración delicada con la ayuda de una jeringa de 10 ml, adaptada eventualmente a un portajeringas. Debe evitarse cualquier hemorragia en el nódulo, que haría imposible la interpretación. La punción ecoguiada permite el análisis de tumores profundos o de pequeño tamaño y mejora los resultados.

En resumen, conviene disponer de al menos seis u ocho acúmulos de células tiroideas sobre dos extendidos para que la interpretación sea posible. Entre el 5 y el 20 % de las punciones, según los autores, son ininterpretables [13, 19]. El análisis propiamente dicho se basa en el estudio de la disposición de las células foliculares tiroideas, el tamaño de los núcleos y sus posiciones, la relación nucleocitoplasmática, la precisión de los límites citoplasmáticos, así como la apreciación del fondo de las preparaciones (presencia o ausencia de coloide, aspecto de éste, células que lo acompañan).

Los resultados son diversamente apreciados y generalmente expresados de cuatro formas:

— examen ininterpretable: celularidad insuficiente o necrótico; una segunda punción puede ser realizada en el primer caso;

— lesiones formalmente benignas;

— lesiones malignas (carcinoma papilar, indiferenciado);

— lesiones sospechosas o difíciles: tumores foliculares *(follicular neoplasm)*, tiroiditis, tumores oncocíticos.

Examen histológico extemporáneo

Por definición, este último examen no podría ser considerado como un examen complementario comparable a los enunciados anteriormente. Sólo será mencionado para subrayar su utilidad y sus límites:

— el interés es considerable, puesto que determina inmediatamente la decisión de proseguir o no la operación. La gran fiabilidad de una respuesta de malignidad (prácticamente el 100 %) muestra la excelente especificidad de la prueba. En caso de respuesta positiva puede realizarse inmediatamente el tratamiento quirúrgico necesario;

— en cambio, la sensibilidad del examen es mucho más baja. Se estima generalmente que los falsos negativos constituyen cerca del 20 % del total de los exámenes [25, 64]. La presencia de microcánceres constituye un elemento importante de riesgo de error;

— por lo tanto, es muy importante ser prudente ante el paciente, mientras que el resultado definitivo no se haya obtenido;

— los límites de este examen están representados (salvo en presencia de microcánceres) por problemas técnicos (calcificaciones, lesiones necróticas y hemorrágicas) y por dificultades de interpretación en un tiempo limitado (carcinoma folicular y sobre todo, carcinoma medular oncocítico).

Diagnóstico diferencial

El diagnóstico diferencial de tumores de la glándula tiroidea forma parte del capítulo de las tumefacciones no tumorales de la tiroides y puede resumirse aquí a la enunciación de los elementos que permiten descartar un proceso tumoral, pues este concepto condiciona el tratamiento.

BOCIO SIMPLE

Se define por su carácter homogéneo, más o menos elástico a la palpación, sin modificaciones biológicas. Se asemejan a los bocios con hipotiroidismo.

ENFERMEDAD DE BASEDOW

Debe distinguirse de los nódulos tóxicos aislados y de los bocios multinodulares hipertiroideos (BMHT). Más allá del aspecto del bocio propiamente dicho (generalmente difuso y vascular) se destacará que nunca existen exoftalmos ni edema palpebral en los nódulos autónomos y los BMHT que no forman parte de las enfermedades autoinmunes (contrariamente a lo que hoy día se reconoce para la enfermedad de Basedow).

TIROIDITIS

Tiroiditis linfocítica crónica (Hashimoto)

El aumento de la glándula tiroidea es en principio homogéneo pero puede tomar una forma multinodular. La afección será confirmada por la búsqueda de anticuerpos antitiroideos.

Evoluciona progresivamente hacia el hipotiroidismo pero es necesario, sobre todo, sospechar la evolución hacia el linfoma (o la coexistencia con éste). También una asociación con un carcinoma es posible, pero la significación de una infiltración linfocítica peritumoral es controvertida e incluso puede ser considerada como un elemento de pronóstico favorable [49].

Tiroiditis subaguda (de Quervain)

Da lugar a una hipertrofia generalmente difusa de la glándula tiroidea pero puede presentar aspecto nodular [6, 62] y hacer pensar en una forma dolorosa de cáncer.

El síndrome inflamatorio es importante y, en caso de necesidad, una punción-aspiración permite el diagnóstico al hallar células gigantes características. Un test con corticoides es deseable y constituye la terapéutica adaptada.

Tiroiditis crónica de Riedel

Es extremadamente rara y corresponde a una fibrosis extensiva, que no se limita al tiroides sino que también alcanza las estructuras adyacentes.

El aspecto es pétreo, indoloro y puede mostrarse extremadamente inquietante dado que el carácter insidioso de la afección puede hacer ignorar la evolución progresiva durante un largo período.

La cirugía, muy difícil y generalmente incompleta, permite el diagnóstico a partir del examen histológico y constituye el único tratamiento.

Clínica, histología y tratamiento

TUMORES BENIGNOS

Se presentan con diferentes aspectos clínicos (nódulo aislado, bocio multinodular) gammagráficos y funcionales (nódulo frío, caliente, tóxico, etc.) y sólo tienen en común su benignidad. No obstante, no existe ningún argumento susceptible de confirmarla con certeza, a excepción del análisis histológico del tumor y a veces de su entorno parenquimatoso, incluso si, efectivamente, una fuerte presunción de benignidad existe en algunos casos y se confirma con los exámenes complementarios. Esto plantea el problema del tratamiento que aparece, a menudo, como el elemento capital del diagnóstico, por lo menos en su versión quirúrgica.

Nódulos aislados

Un nódulo aislado puede mostrarse hipocaptante en la gammagrafía (nódulo frío) o hipercaptante (nódulo caliente). En este último caso, conviene distinguir los nódulos sin manifestación funcional y los nódulos hiperactivos (llamados tóxicos), responsables de un hipertiroidismo clínico y bioquímico.

Nódulo frío

Representa la forma más frecuente de los tumores del tiroides. El carácter aislado puede ser puesto en duda por la ecografía, que puede descubrir otros nódulos infraclínicos en el parénquima tiroideo, que reflejan una distrofia tiroidea.

Se trata, de todas formas, de nódulos que no fijan (o poco) el yodo radiactivo, de donde surge la noción de nódulo frío o hipocaptante.

En el interior de estos nódulos fríos, es necesario distinguir tumores líquidos o quistes de los tumores sólidos o adenomas, aunque la intrincación es posible, dado que algunos adenomas «muy cargados» de coloide pueden tomar un aspecto quístico.

• *Quistes*

En los casos típicos, un quiste es renitente, más o menos elástico a la palpación, aunque esta impresión puede estar oculta por el grosor del parénquima vecino.

La ecografía y la punción permiten reconocer el carácter líquido, aunque hace falta distinguir también:

— los quistes con líquido claro y seroso, que corresponden a verdaderos quistes o a seudoquistes hemáticos antiguos. Aparecen totalmente vacíos en la ecografía, con un refuerzo posterior más o menos importante;

— los seudoquistes hemáticos recientes que aún contienen coágulos que originan algunos ecos;

— los quistes coloides con ecos lineales (se trata de la coalescencia de las vesículas de un adenoma coloide) y un refuerzo posterior atenuado. Estas imágenes corresponden a la presencia de un líquido espeso seudogelatinoso.

En principio los quistes son benignos, aunque deberá desconfiarse de la presencia de vegetaciones intraquísticas que justifican la exéresis y el análisis histológico. Por otro lado, la punción debe provocar la reducción inmediata total del quiste, incluso si su reaparición posterior es frecuente.

La evolución puede estar marcada por un incremento brusco, a menudo en relación con una hemorragia intraquística susceptible de provocar, al menos en teoría, una compresión, de hecho bien rara. De todas formas, el aumento de volumen de un quiste, ya sea progresivo o brusco y no controlado con las punciones evacuadoras, llevará casi inexorablemente a una decisión de exéresis.

• *Adenomas*

Corresponden a tumores sólidos, variables en cuanto a su aspecto ecográfico y su forma histológica:

— por definición, se trata de nódulos fríos o hipocaptantes, con análisis hormonal y, en particular, determinación normal de tirotropina;

— en la ecografía, el adenoma puede ser isoecogénico, cuyo reconocimiento es evidentemente difícil, a veces hipoecogénico, aunque generalmente es hiperecogénico, más denso que el tejido normal; pese a que ningún elemento ecográfico pueda informar sobre la naturaleza benigna o maligna, se considera generalmente al carácter hiperecógenico como más tranquilizador;

— en el corte, los adenomas presentan generalmente una cápsula fina y un corte de sección homogéneo. No obstante, pueden sufrir numerosas modificaciones del tipo de fibrosis, hemorragia, calcificaciones o formación de quistes.

— histológicamente, se hablará:

  — de adenoma macrofolicular o coloide, cuyos folículos están dilatados y llenos de coloide;

  — de adenoma microfolicular, constituido por folículos apenas desarrollados;

  — de adenoma trabecular, muy celular, sin folículos;

  — de adenomas oncocíticos, adenomas de células de Hürthle, también llamado adenoma de células acidófilas, de difícil clasificación y que siempre debe hacer dudar sobre la benignidad y recomendar un control;

  — de adenoma de células claras, etc.

El futuro de los adenomas es imprevisible y, en realidad, mal conocido. Un cierto número de nódulos aislados de tiroides pueden desaparecer espontáneamente. En todo caso, un tratamiento inhibidor con tiroxina no parece activar la regresión espontánea.

Por lo general, el adenoma tiene tendencia a aumentar progresivamente de volumen, a veces, después de una larga evolución; un aumento brusco de volumen suele corresponder a un hematocele. Más problemático parece el posible descubrimiento tardío de cánceres evolutivos (carcinomas indiferenciados), que suceden a un nódulo del cual ya se tenía conocimiento desde mucho tiempo atrás, poco o nada evolutivo durante años y de evolución bruscamente explosiva en un sujeto de edad. Al cortar, suele hallarse a la vez tejido que corresponde al cáncer diferenciado (más bien papilar que folicular) y al cáncer indiferenciado. Estas constataciones plantean el problema de la relación entre adenoma, car-

cinoma diferenciado y carcinoma indiferenciado así como la cuestión de la posible acción preventiva mediante tratamiento de los nódulos fríos, aún benignos.

El tratamiento de un nódulo frío aislado es objeto de discusiones y las diversas actitudes corresponden, a menudo, a experiencias personales que tienen en cuenta la sorpresa histológica o evolutiva, lo que conduce a actitudes más o menos intervencionistas.

Coincidiendo con los autores del informe de la Sociedad Francesa de Otorrinolaringología y de Patología Cervicofacial (1995), se admite que los nódulos de menos de 1 cm sólo requieren un simple control clínico y que los nódulos de más de 2 cm deben hacer considerar una operación, es decir una loboistmectomía con examen histológico extemporáneo, con mayor razón si se trata de nódulos duros en el hombre o con antecedentes de irradiación. Entre los dos, la presencia o la ausencia de factores de riesgo adquiere aún más importancia.

No obstante, muchos autores confieren mucha importancia a los datos de la punción-aspiración y al control de los nódulos por ese medio. Los autores ya han formulado las reservas necesarias sobre la fiabilidad de este examen que no obstante, bajo ciertas condiciones ya mencionadas, constituye el argumento de orientación más fuerte y puede, en algunos casos, modificar en uno u otro sentido una actitud de principio.

Nódulo caliente

Se define por su carácter hipercaptante en gammagrafía y a menudo es denominado nódulo funcional. Debe distinguirse el nódulo tiroideo «autónomo» que ha escapado al control hipofisario, no se inhibe mediante la administración de hormona tiroidea y provoca la extinción del parénquima tiroideo aunque sin signos biológicos o clínicos de hipertiroidismo (pese al bajo nivel frecuente de la tirotropina), del «nódulo tóxico», que corresponde a un nódulo funcional activo que provoca un hipertiroidismo que debe distinguirse de la enfermedad de Basedow.

En realidad, no existe diferencia de estructura entre nódulo caliente y nódulo tóxico, de manera que muchos especialistas observan en el nódulo tóxico el aspecto evolutivo de un nódulo caliente (incluso si no todos los nódulos calientes se vuelven tóxicos). De allí surge la denominación de nódulo «pretóxico» a veces empleada a partir del descubrimiento de un bajo nivel de tirotropina, incluso si las determinaciones de T_4 y, sobre todo, de T_3 son normales.

• *Epidemiología*

— Los nódulos calientes a menudo se descubren entre los 40 y los 60 años y el carácter tóxico se confirma, generalmente, más tarde aún, es decir, más allá de los 60 años.

— Sólo representan el 5 % aproximadamente de los hipertiroidismos [9].

— El predominio femenino es considerable y alcanza alrededor del 90 % para el conjunto de los nódulos hipercaptantes. En cambio, es un poco menos elevado con respecto a los nódulos tóxicos propiamente dichos, con una relación de cuatro mujeres por cada hombre. Algunos autores deducen de esta constatación, una barrera femenina durante el paso a la toxicidad [30].

• *Clínica*

— El nódulo por sí mismo no presenta particularidad. Se destacará, no obstante, que parece existir una correlación entre el tamaño del nódulo y su actividad funcional. Los nódulos tóxicos son generalmente iguales o superiores a 4 cm [30].

— La evolución del nódulo caliente hacia la toxicidad se produce lentamente durante varios años [31, 87]. No es inevitable y debe temerse sobre todo en los sujetos de menos de 40 años que ya presentan un nódulo de más de 3 cm. Algunos nódulos pueden volverse isocaptantes y dependientes de la tirotropina, es decir, perder su autonomía y su carácter funcional o enquistarse. Esto generalmente tiene relación con fenómenos de necrosis o de calcificación.

— En el estadio tóxico, el hipertiroidismo constituye el motivo de consulta más frecuente, en particular debido a una taquicardia que se encuentra en el 69 % de los casos [8], a alteraciones psíquicas y a adelgazamiento. En cambio, contrariamente a la enfermedad de Basedow, nunca se encuentra exoftalmos, dermopatía o acropatía.

— Evoluciona, por lo general, hacia la tirotoxicosis cardíaca caracterizada por alteraciones del ritmo o insuficiencia cardíaca que puede ser reveladora.

• *Gammagrafía*

Define el concepto de nódulo caliente, lo cual confirma el carácter indispensable de este examen en este contexto, cuando el nivel de tirotropina es muy bajo.

El nódulo concentra el isótopo de manera preferente o exclusiva, mientras que el parénquima está parcial o totalmente silencioso.

Después de la inhibición por T_3 (75 a 100 mg/d durante 7 días), la imagen nodular se modifica, pero el parénquima vecino, ha desaparecido totalmente, lo que confirma el carácter autónomo del nódulo (test de Werner).

La única causa de error es la ausencia congénita o adquirida del otro lóbulo, cuando el nódulo ocupa un lóbulo entero. La asociación ecografía – gammagrafía elimina fácilmente la posibilidad de error.

• *Histología*

Se observa únicamente una hiperplasia parenquimatosa con sobrecarga coloidal y aumento de la vascularización. También podrá notarse el tamaño irregular de los folículos, que a veces presentan proyecciones papilares en su luz.

Tratamiento y metodología

Nódulos no tóxicos:

— los nódulos de pequeño tamaño en sujetos de más de 40 años, pueden beneficiarse de un simple control clínico y de laboratorio

— los nódulos mayores a 3 o 4 cm, heterógenos, que provocan una extinción progresiva del parénquima tiroideo, pueden hacer considerar un acto terapéutico antes del paso a la toxicidad, lo que permitirá, en las mejores condiciones, la realización de una enucleación o más a menudo, una lobectomía.

Nódulos tóxicos:

— requieren un tratamiento sistemático debido, esencialmente, a su repercusión cardíaca;

— los antitiroideos y los betabloqueantes se utilizan sólo de forma transitoria y como preparación de la cirugía;

— la cirugía, es decir, esencialmente la lobectomía, es para la mayoría de los autores el tratamiento de elección debido a su eficacia constante y la rapidez de su efecto. Un hipotiroidismo transitorio puede observarse a veces. Corresponde al tiempo de recuperación funcional de un lóbulo inactivado desde hace tiempo y no necesita tratamiento sustitutivo que pudiera, por el contrario, retrasar la reanudación de la actividad del lóbulo restante;

— aunque menos imperativa que en la cirugía de la enfermedad de Basedow, una preparación médica para la operación se aconseja vivamente y debe llevar a un eutiroidismo preoperatorio;

— el yodo radiactivo constituye la alternativa terapéutica y puede preferirse en el sujeto de edad. Sin embargo, deben conocerse los límites:

  — la radiosensibilidad de los nódulos tóxicos es más baja que la de la enfermedad de Basedow y la acción terapéutica necesita dosis elevadas, de 20 a 40 mCi;

— el tratamiento por yodo radiactivo puede acarrear una exacerbación transitoria del hipertiroidismo, peligrosa en caso de insuficiencia cardíaca;

— el tratamiento puede resultar ineficaz y la recidiva es posible;

— al contrario, frecuentemente se constituirá un hipotiroidismo secundario. Goldstein evalúa este riesgo en el 36 % y O' Brien en el 45 % [26, 57].

■ *Bocios multinodulares*

Conviene distinguir los bocios multinodulares difusos, caracterizados por la presencia de nódulos en ambos lóbulos, de los bocios paucinodulares, a veces localizados en un único lóbulo y rodeados de parénquima normal, y sobre todo, los bocios multinodulares eutiroideos, de los bocios multinodulares hipertiroideos.

Bocios multinodulares eutiroideos (BMNE)

• *Epidemiología*

Los BMNE pueden suceder a un bocio simple, constituyendo su evolución habitual al cabo de los años. Se trata a menudo de formas familiares y endémicas. Con mayor frecuencia el bocio es multinodular de entrada, lo que representa los BMNE esporádicos.

La proporción por sexos es de aproximadamente un hombre por cada siete mujeres. Son raros en el niño y particularmente frecuentes en los sujetos de 50 a 60 años.

• *Clínica*

Habitualmente, el carácter multinodular es evidente. El volumen del tiroides está globalmente aumentado, a veces de modo importante, aunque en la actualidad son excepcionales los típicos bocios monstruosos.

En ausencia de extensión intratorácica y en un contexto benigno, es raro observar signos de compresión verdadera (disfagia, incluso disnea) pero el eje laringotraqueal puede estar desviado, incluso a veces aplanado.

El bocio no presenta ningún signo vascular y por definición ningún signo de hipertiroidismo.

No obstante, en muchos casos sólo existe uno o dos nódulos tiroideos palpables y el carácter multinodular se confirma por la ecografía.

• *Bioquímica y gammagrafía*

La determinación de tirotropina es normal, así como la de T_3 y T_4. No obstante, durante la evolución puede observarse una modificación del perfil hormonal con elevación de la proporción T_3/T_4.

La gammagrafía muestra una glándula hipertrófica que fija el yodo o el tecnecio de manera heterogénea, con mezcla de zonas captantes y de zonas no captantes.

• *Histología*

Macroscópicamente, se pueden distinguir los bocios difusos, caracterizados por una distrofia tiroidea importante y en donde ya no se encuentra parénquima sano, y los bocios paucinodulares formados por algunos adenomas foliculares bien encapsulados.

Un estudio cuidadoso de toda la pieza es indispensable, en busca de microcánceres, generalmente papilares, difíciles de evidenciar y a menudo múltiples.

• *Tratamiento y metodología*

Independientemente del volumen del bocio, de su carácter antiestético, y a veces del riesgo de compresión o de evolución mediastínica, el bocio multinodular con nódulos fríos presenta, como con el nódulo aislado, las mismas incertidumbres diagnósticas sobre su benignidad. Durante mucho tiempo se consideró que el riesgo de cáncer era mínimo, pero esta idea es actualmente cuestionada. Se trata a menudo de microcánceres en los cuales la punción-aspiración está limitada por el número de nódulos y por este tipo de asociación. La cirugía puede ser necesaria en las mismas condiciones. Parece razonable entonces:

— no practicar más que una loboistmectomía cuando los nódulos se limitan a un único lóbulo, incluso si el descubrimiento ecográfico de un nódulo menor de un centímetro en el otro lóbulo refleja un distiroidismo;

— practicar, en el caso contrario, es decir, en presencia de lesión clínica de ambos lóbulos, una tiroidectomía total o parcial, respetando, si es necesario, un fragmento polar superior de cada lado, suprayacente a la penetración del nervio recurrente en la laringe. En caso de reintervención, disminuye así el riesgo de dañar el nervio recurrente. Las paratiroideas deben localizarse y protegerse, así como su vascularización.

Bocios multinodulares hipertiroideos (BMNH)

Se trata de bocios heterógenos con zonas calientes autónomas, responsables de tirotoxicosis asociada a zonas frías no funcionales.

• *Epidemiología*

El BMNH, después de la enfermedad de Basedow, es la causa más frecuente de tirotoxicosis y ocupa el primer puesto en lo que respecta a las personas de edad. Representa el 14 % de las tirotoxicosis en el estudio de Reinwein, de 924 casos estudiados en 1988 [59].

La patología afecta sobre todo a la mujer (90 %) entre 60 y 70 años. Se encuentran antecedentes familiares de bocio en uno o varios miembros de la familia en cerca de la mitad de los casos.

• *Clínica*

El bocio es a menudo antiguo y durante mucho tiempo ha sido bien tolerado. Puede ser voluminoso, con nódulos palpables de consistencia heterógenea. En algunos casos, la atención está principalmente centrada en las alteraciones funcionales del hipertiroidismo y el bocio es difícil de evidenciar dado su desarrollo retrosternal. En caso de desarrollo esencialmente intratorácico, pueden observarse alteraciones por compresión.

Los signos de tirotoxicosis habitualmente son moderados, con adelgazamiento y sobre todo signos cardiovasculares entre los cuales predominan la taquicardia y las alteraciones del ritmo, principalmente una arritmia completa por fibrilación auricular o episodios de taquiarritmia con insuficiencia cardíaca. En presencia de estos signos, la tirotoxicosis, a menudo sólo ha sido reveladora de una cardiopatía subyacente. Estos signos regresarán, en muchos casos, al recuperar el eutiroidismo. Otros signos tóxicos, musculares, digestivos y neuropsíquicos son menos frecuentes.

• *Bioquímica y gammagrafía*

El origen de los trastornos será confirmado por determinaciones biológicas, a partir del descenso de la tirotropina ultrasensible y aumento de los niveles plasmáticos de T_3 y T_4. A veces sólo el nivel de T_3 está elevado. Al contrario, cuando la revelación de un hipertiroidismo es secundario a una sobrecarga de yodo terapéutica o agravada por ésta (amiodarona e incluso inyección yodada por TC), el nivel de T_3, es a menudo normal con una T_4 elevada.

La gammagrafía muestra el carácter muy heterógeno de la captación, con yuxtaposición de zonas de hipercaptación y de zonas captantes o frías. A veces, se pueden observar imá-

genes de adenomas tóxicos múltiples, incluso de un adenoma tóxico aislado dentro de un bocio.

En caso de sobrecarga de yodo, persisten imágenes de nódulos autónomos, en caso de BMNH revelado por ésta. Por el contrario, no se encuentra imagen gammagráfica cuando la tirotoxicosis está inducida por el exceso de yodo.

La gammagrafía también permite determinar el carácter intratorácico del bocio en cierta medida, pero la radiografía simple del tórax y la TC son mucho más eficaces en este aspecto.

• *Evolución*

Evoluciona generalmente hacia la agravación de las consecuencias del hipertiroidismo y en particular de los trastornos cardiovasculares.

La cancerización o la asociación a un microcáncer parecen ser escasas aquí.

El riesgo de compresión mediastínica es importante en esta forma de hipertrofia tiroidea con desarrollo mediastínico frecuente.

• *Tratamiento y metodología*

Los antitiroideos no constituyen un tratamiento de los BMNH excepto en casos de contraindicación absoluta de la cirugía y de la imposibilidad de tratamiento por IRA (fijación insuficiente).

— No obstante, son muy útiles en la preparación del paciente a la cirugía o al tratamiento por IRA (riesgo de exacerbación de la tirotoxicosis).

La cirugía parece ser el método de elección, sobre todo, cuando el bocio es voluminoso y presenta riesgos de compresión. Permite controlar, a la vez, los nódulos calientes tóxicos y los nódulos fríos, potencialmente aunque rara vez malignos. Se realizará generalmente una tiroidectomía total o parcial, que tendrá como consecuencia un hipotiroidismo que deberá ser corregido con un tratamiento sustitutivo.

El yodo 131 es una buena indicación ante un bocio de pequeño tamaño, poco heterogéneo, o en caso de recidiva. No obstante, presenta el inconveniente de una acción retardada, con un efecto en 4 a 6 meses y necesita dosis elevadas, de 6 a 20 mCi, cuya administración es seguida a menudo de una exacerbación de la tirotoxicosis. Otro inconveniente es dejar in situ los nódulos fríos y la persistencia del bocio, con su compresión potencial. En cambio, el hipotiroidismo secundario es aquí considerablemente menor que después del tratamiento de la enfermedad de Basedow (y evidentemente de cirugía), aunque aumenta con el tiempo.

■ *Particularidades*

Bocios intratorácicos

La definición del bocio intratorácico es variable según los autores. Se puede considerar que el carácter intratorácico es confirmado cuando el bocio desciende más de dos dedos por debajo del borde superior del manubrio esternal en posición quirúrgica o cuando más del 50 % de su masa se sitúa por debajo del orificio superior del tórax en posición normal.

• *Anatomía*

Conviene distinguir los bocios intratorácicos desarrollados en el mediastino anterior, que constituyen el 85 % de los casos, y los bocios mediastínicos posteriores, muy raros.

En el mediastino anterior, el bocio puede ser prevascular, es decir, por delante del tronco innominado, o retrovascular, mucho más frecuente. Aún pueden distinguirse los bocios torácicos simples y unilaterales de los bocios torácicos complejos con múltiples prolongaciones.

• *Clínica*

La mayoría de los bocios intratorácicos no producen ningún trastorno particular y se descubren durante un examen. El desarrollo tumoral, después de una larga evolución, va a generar signos de compresión, con los consiguientes trastornos respiratorios, disnea de esfuerzo, más a menudo tos, disfonía, signos de compresión venosa, incluso disfagia.

• *Exámenes complementarios*

La ecografía no presenta ningún interés. La gammagrafía a menudo falla. La radiografía torácica puede mostrar un ensanchamiento del mediastino superior, una desviación o un estrechamiento de la tráquea en forma de reloj de arena.

La TC y la RM son, en este contexto, los exámenes indispensables que permiten precisar la situación, las extensiones del bocio y sus implicaciones vasculares. Permiten, en particular, no excluir un nódulo suspendido del polo inferior de un lóbulo que, en caso de «olvido quirúrgico», podría evolucionar hacia un bocio intratorácico.

• *Tratamiento y metodología*

La mayoría de los bocios intratorácicos son extirpables por vía cervical pura. A condición de ser prudente, lo más atraumático posible (progresión paso a paso con una torunda de gasa montada, sobre las caras anterior y laterales del bocio), el conjunto de la prolongación generalmente puede ser exteriorizado sin dificultad. Esto se debe al origen cervical del bocio (que debe distinguirse formalmente de los bocios intratorácicos verdaderos), a su progresión lenta y al hecho de que los tejidos vecinos han sido separados por ésta. En algunos casos, un acceso torácico complementario alto es necesario. Se preferirá la manubriotomía a la esternotomía [24].

La indicación quirúrgica es indiscutible, salvo imposibilidad quirúrgica en un sujeto de edad muy avanzada.

Bocios ectópicos

• *Bocios basilinguales*

Se presentan como un tumor de la base de la lengua, regular, liso, con un plexo venoso a menudo considerable.

De su tamaño depende la molestia funcional (disfagia, disnea y a veces esputos hemorrágicos).

El tratamiento depende de esta molestia. La abstención es la norma, en ausencia de molestia real.

Una exéresis por vía suprahioidea puede practicarse en caso de trastornos clínicos importantes. La transposición es una utopía. El tratamiento sustitutivo no plantea problemas.

• *Bocios perihioideos*

Plantean el problema del diagnóstico diferencial con los quistes del conducto tirogloso.

La ecografía y la gammagrafía evitan este error.

La abstención es la norma en ausencia de repercusión funcional. La indicación de exéresis puede ser estética. El descubrimiento de un microcáncer plantea un problema difícil (eventualidad excepcional).

• *Tumores del niño*

Desde el punto de vista clínico, los tumores benignos del niño no presentan ninguna particularidad. No obstante, se presentan muy a menudo en forma de nódulo aislado. El bocio multinodular es excepcional (en oposición al bocio simple, muy frecuente en el período postpuberal en la mujer). Es posible encontrar nódulos tóxicos pero también se trata de casos excepcionales [55].

El examen básico en el niño es indudablemente la ecografía [81]. La gammagrafía, si resulta necesaria, se efectuará con tecnecio 99 o con yodo 123. La punción-aspiración es difícil y mal soportada.

En resumen, debe recordarse sobre todo la gran frecuencia de los cánceres con respecto a los tumores benignos. Esta frecuencia varía según las series pero se calcula entre el 17 y el 40 % de los nódulos reconocidos [21, 40, 45, 72], incluso 67 % según Triglia [80], aunque obtenido una corta serie de 18 intervenciones tiroideas.

Los antecedentes de irradiación terapéutica accidental aumentan considerablemente el riesgo de estar «en presencia de un cáncer» [76].

Se trata por lo general de cánceres papilares, a menudo revelados por adenopatías las cuales, como se sabe, son muy comunes en el niño. El cáncer medular debe buscarse a cualquier edad y en particular en el niño a través de la encuesta familiar.

La actitud práctica no difiere de la del adulto, salvo por el hecho de que la frecuencia del cáncer, la dificultad de practicar una punción-aspiración y de repetirla para control sugieren una actitud claramente intervencionista en este caso.

TUMORES MALIGNOS

La incidencia del cáncer tiroideo es de 0,3 a 15 por cada 100 000 habitantes según los países [63, 77]. Las mujeres suelen verse más a menudo afectadas que los hombres; la relación es de 3/4 [13, 63].

Como los tumores benignos, los cánceres se presentan en formas clínicas y paraclínicas variables. Si bien el diagnóstico se formula generalmente después de la exéresis quirúrgica durante el examen anatomopatológico, algunos elementos clínicos pueden sugerirlo desde un principio [22]:

— el crecimiento rápido del nódulo;

— la parálisis de una cuerda vocal;

— la fijación a las estructuras contiguas;

— la presencia de adenopatías cervicales;

— la edad del paciente. La mayoría de los cánceres tiroideos aparecen entre 40 y 60 años aunque el riesgo es máximo para los pacientes de menos de 20 años;

— un nódulo aislado en un hombre;

— la exposición, sobre todo durante la infancia, a radiaciones ionizantes;

— los antecedentes familiares de neoplasia tiroidea.

El tratamiento y el pronóstico varían según las formas histológicas, que son numerosas.

■ *Cánceres diferenciados*

Los cánceres diferenciados de la glándula tiroidea se desarrollan a partir de células foliculares.

Carcinoma papilar

• *Histología*

El carcinoma papilar suele presentarse macroscópicamente en forma de un tumor de tamaño variable, mal delimitado, de consistencia firme, aspecto granular al ser seccionado y de color blanco amarillento. Se define microscópicamente por dos aspectos morfológicos particulares:

— las papilas, que son ejes conjuntivovasculares recubiertos por células tumorales. A veces están aisladas, pero generalmente van asociadas en mayor o menor medida a folículos tapizados por el mismo tipo celular;

— las anomalías nucleares, representadas por núcleos almenados, en «grano de café», en vidrio esmerilado o con inclusiones, dispuestas en «tejado» o en «huevera»;

A menudo se observan otros aspectos asociados como zonas trabeculares (25 % de los casos) o placas de metaplasia escamosa (20 al 40 % de los casos). Los calcosferitos, concreciones calcáreas redondeadas depositadas en capas lamelares concéntricas, se presentan en el 50 % de los casos. No son específicas puesto que se las halla de forma excepcional en afecciones benignas (enfermedad de Basedow, de Hashimoto) pero su presencia aislada en un ganglio o en tejido tiroideo normal debe hacer buscar un carcinoma papilar [50].

Por último, existe a menudo un estroma fibroso a veces abundante.

El carcinoma papilar se distingue, por otro lado, por su multifocalidad en el lóbulo homolateral y en el lado opuesto, y por su linfotropismo. En aproximadamente el 50 % de los casos, se encuentran metástasis ganglionares cervicales y recurrenciales. Por último, puede tratarse de un cáncer de muy pequeño tamaño, inferior o igual a 1 cm, denominado microcarcinoma papilar.

• *Clínica y epidemiología*

El cáncer papilar representa aproximadamente el 65 % de los cánceres tiroideos [22]. Aparece principalmente en adultos jóvenes con una preponderancia femenina de tres a uno [22]. Si bien la afección ganglionar es frecuente, las metástasis son más raras (aproximadamente el 10 %).

El aspecto clínico típico es el nódulo aislado a nivel del lóbulo tiroideo. No obstante, también puede aparecer dentro de un bocio heteromultinodular. Por último, a veces es el descubrimiento de una adenopatía metastásica, generalmente supraclavicular lo que permite revelar un microcarcinoma papilar.

• *Diagnóstico*

El diagnóstico de cáncer papilar es histológico, pero el aspecto nuclear muy particular puede hacer pensar en él antes de la cirugía gracias a la punción-aspiración.

• *Evolución y pronóstico*

El cáncer papilar es considerado como el más «benigno» de los cánceres de tiroides. Sin embargo, se han establecido factores de mal pronóstico para los cánceres diferenciados [33]: edad superior a 40 años en el hombre y a 50 años en la mujer, tumor de más de 4 cm, modificaciones histopatológicas (rotura capsular, atipias nucleares, émbolos vasculares, desdiferenciación celular) y presencia de metástasis a distancia.

En el grupo llamado de bajo riesgo, que comprende los pacientes sin ninguno de estos factores, la supervivencia es del 98 % a los 10 años, 97 % a los 20 años, y 95 % a los 30 años para los cánceres papilares tratados con tiroidectomía total y radioyodo. Para los pacientes que presentan por lo menos dos de estos factores (grupo de alto riesgo) y tratados de la misma manera, asociando en ciertos casos avanzados la radioterapia externa, la supervivencia es del 61,1 % a los 20 años.

La lesión ganglionar cervical no tiene incidencia sobre la supervivencia [11, 37]. En cambio, se ha demostrado que la presencia de metástasis ganglionares mediastinorrecurrenciales, favorece la presencia de metástasis a distancia, principalmente pulmonares [58].

• *Tratamiento*

El tratamiento del cáncer papilar de tiroides es actualmente objeto de consenso [13].

— *Cáncer mayor de 1 cm*

El tratamiento es principalmente quirúrgico. En cuanto a la glándula, conviene realizar una tiroidectomía total que abarque también la pirámide de Lalouette y el tejido celuloganglionar circundante. En lo que concierne a las zonas ganglionares, resulta necesario distinguir entre la intervención de la zona medial, es decir los linfáticos peritraqueales y mediastinorrecurrenciales, y la de la zona lateral.

A nivel de la zona medial, la intervención está determinada según la invasión ganglionar y deberá sopesarse la necesidad de no dejar in situ un ganglio invadido y el interés de no correr riesgos inútiles sobre los recurrentes y las glándulas paratiroideas.

Una invasión ganglionar evidente con presencia de ganglios de tamaño variable, duros o a veces blandos y azulados, que suelen estar adheridos a las estructuras vecinas, exige la realización de un vaciamiento mediastinorrecurrencial, que

consiste en resecar en bloque de arriba hacia abajo, hasta el nivel del cayado aórtico todo el tejido celulolinfático peritraqueal y perirrecurrencial.

Si no existe invasión ganglionar evidente y en caso de cáncer unilateral, la realización en el mismo lado de una linfadenectomía mediastinorrecurrencial será prudente, es decir una exéresis del tejido celuloganglionar situado por delante de la tráquea y a lo largo del recurrente a nivel cervical. En caso de invasión (examen extemporáneo), la realización de un vaciamiento mediastinorrecurrencial complementario y de una exploración del otro lado será eventualmente completada si se descubre una adenopatía invadida.

Si el cáncer es medial, bilateral o masivo, una linfadenectomía recurrencial se efectúa a ambos lados, con posibilidad de vaciamiento más amplio en función de las constataciones operatorias e histológicas.

A nivel de la zona lateral, la actitud es unívoca en presencia de adenopatías cervicales bilaterales manifiestamente metastásicas: se efectúa un vaciamiento funcional completo y bilateral. En cambio, existen divergencias con respecto a los casos N0 y N1:

— sin invasión ganglionar (N0): dos opciones son posibles: ya sea la abstención, debido a que la adenopatía positiva que aparece secundariamente no incide en el pronóstico, o bien un vaciamiento funcional completo del mismo lado que el cáncer y un vaciamiento bilateral en caso de cáncer medial o bilateral. Esta segunda posibilidad está justificada por la presencia frecuente de adenopatía infraclínica debido al linfotropismo importante del cáncer papilar;

— presencia de un ganglio manifiestamente invadido del mismo lado (N 1a): realización de un vaciamiento funcional completo del lado del ganglio. Del otro lado, se discute la abstención y la realización de un vaciamiento funcional completo en caso de cáncer medial o bilateral.

— *Microcarcinoma*

Si el microcarcinoma es revelado por una adenopatía cervical metastásica, o si es múltiple, se aplica el tratamiento estándar del cáncer papilar. En cambio, en caso de microcarcinoma único, la actitud es más controvertida puesto que debe optarse entre el tratamiento completo y la simple lobectomía extracapsular del lado del cáncer, con conservación del lóbulo contralateral, a condición de que esté ecográficamente sano.

• *Seguimiento y tratamientos complementarios* [13]

El tratamiento del cáncer papilar de tiroides requiere un control postoperatorio riguroso.

Habitualmente, comporta los elementos siguientes: radioyodo, hormonoterapia sustitutiva e inhibidora y, de forma excepcional, una irradiación externa.

— *Yodoterapia*

Este tratamiento consiste en la administración por vía oral, de yodo 131, que tiene la propiedad de fijarse sobre las células tiroideas diferenciadas, benignas y malignas, presentes en la zona tiroidea o a distancia. El yodo 131 emite radiaciones beta y gamma que, a escasas dosis, realiza una irradiación interna en el tejido tiroideo sano o tumoral, sin efecto en los tejidos inmediatamente vecinos.

Se consideran actualmente varios tipos de utilización de este tratamiento [13, 46]:

— después de una cirugía satisfactoria y en caso de remanentes observados en la gammagrafía efectuada al cabo de 1 mes o si la tiroglobulina puede determinarse o está elevada, un tratamiento con radioyodo será realizado con dosis curativa para completar el tratamiento y obtener una cartografía blanca que facilite la supervisión posterior;

— durante el control, una elevación de la tiroglobulina, con inhibición por tiroxina, señala la existencia de un tejido tumoral secretante. Una dosis terapéutica puede visualizar y curar las metástasis en un estadio infraclínico e infrarradiológico;

— después de la exéresis quirúrgica incompleta, sin posibilidad de cirugía de recuperación;

— en el tratamiento de las metástasis a distancia y de las recidivas locales inoperables que captan yodo.

— *Radioterapia externa*

Tiene pocas indicaciones en los cánceres diferenciados de tiroides. Su efecto sobre la supervivencia parece ser muy limitado [86], pero es eficaz en el control local [83]. Está indicada en los pacientes que presentan un riesgo muy alto de recidiva local (invasión extratiroidea) o una invasión mediastínica, en el caso de recidivas locales extirpadas quirúrgicamente o no y en el caso de metástasis voluminosas que no fijan el yodo 131 o no curadas por radioyodo, y para las cuales la exéresis quirúrgica es imposible.

— *Hormonoterapia sustitutiva e inhibidora*

El objetivo de este tratamiento sustitutivo con L- tiroxina consiste en mantenerse en el límite superior de eutiroidismo, pero sin obtener una determinación de la tirotropina plasmática, cuyo papel primordial en el crecimiento del tejido tiroideo y en el desarrollo de los cánceres diferenciados está establecido [48].

Un nivel no determinable de tirotropina, o inferior a 0,1 µU/ml, es obtenido gracias a 125 o 200 µg de L-tiroxina o de T_3. Las determinaciones de T_3 y T_4 permiten comprobar que se está al límite de eutiroidismo, sin inducir hipertiroidismo [48].

— *Seguimiento terapéutico*

El seguimiento tiene dos principios: el control de la hormonoterapia sustitutiva y la detección precoz de una evolución del cáncer [68, 70]. El paciente vuelve a controlarse a los 2 meses con una radiografía de tórax, una determinación de T_3, T_4 y tirotropina para comprobar el efecto inhibidor del tratamiento sustitutivo y eventualmente adaptarlo, y una determinación de la tiroglobulina que debe ser no determinable.

Una gammagrafía de control de cuerpo entero se realiza al cabo de un año. En ausencia de alteraciones, el paciente sigue un control anual con el estudio descrito precedentemente. Puede proponerse una nueva gammagrafía al segundo año [67]. A continuación, se la efectúa cada 5 años y sistemáticamente en caso de duda clínica o de elevación de la tiroglobulina en el transcurso del seguimiento.

En caso de metástasis detectadas desde un principio o secundariamente, el tratamiento con yodo radiactivo se repite cada 3 a 6 meses hasta la desaparición de las hipercaptaciones metastásicas y hasta haber obtenido que tiroglobulina no pueda determinarse. En caso de éxito, el seguimiento es a continuación el mismo que en ausencia de metástasis. No obstante, la gammagrafía es anual al principio y más espaciada después. En caso de fracaso, se recurre a la cirugía o a la radioterapia externa [13].

Carcinoma folicular

• *Histología*

El carcinoma folicular puede parecerse al tiroides normal o presentar folículos más grandes o más pequeños [46]. Tiene dos tipos de expresión: encapsulado con invasión mínima o ampliamente invasor.

— *Forma encapsulada con invasión mínima*

Es macroscópicamente muy similar a un adenoma, amarillento al corte, bastante denso y con reorganizaciones hemorrágicas, fibrosas o quísticas. Sin embargo, la cápsula está más engrosada y más irregular. En microscopia, el diagnóstico se basa en dos elementos:

— la invasión transcapsular, debe ser neta y sin dudas, afectando a la cápsula en todo su espesor hasta el límite;

— la invasión vascular, que es el criterio diagnóstico de malignidad más fiable, está representado por pequeños acúmulos celulares unidos a la pared vascular en un punto y a

menudo endotelializados en superficie obstruyendo parcial e incluso totalmente uno o varios vasos situados en el espesor de la cápsula o hacia afuera de ésta [13].

— *Forma muy invasiva*

El diagnóstico diferencial con el adenoma benigno ya no se plantea ante la ausencia casi completa de encapsulación, la invasión neta del tejido tiroideo adyacente y la importancia de la invasión vascular.

— *Formas específicas*

— El carcinoma de células de Hürthle o carcinoma oncocítico o carcinoma de células acidófilas, representa el 20 % de los carcinomas foliculares.

— El carcinoma de células claras plantea un problema de diagnóstico diferencial cuando se trata de un nódulo único con la metástasis de un carcinoma de células claras del riñón.

— El carcinoma de células en «anillo de sello».

El carcinoma folicular se disemina de forma excepcional en los ganglios cervicales. En cambio, las metástasis son frecuentes en particular a nivel pulmonar y óseo. Las metástasis óseas, a menudo reveladoras, pueden reproducir los folículos tiroideos tan perfectamente que se parecen al tejido tiroideo no tumoral en el hueso.

• *Clínica y epidemiología*

El carcinoma folicular es mucho más raro que el carcinoma papilar. Su frecuencia es del 5 al 16 % según las series [3, 13, 58]. Afecta sobre todo a la mujer entre 30 y 40 años.

Se presenta normalmente como un nódulo aislado de más de 1 cm de diámetro. Las metástasis óseas a veces son un modo de revelación [13]. Las metástasis se hallan en el 10 % de los casos, en la forma encapsulada [61], esencialmente cuando el tumor mide más de 3,5 cm [71].

• *Diagnóstico*

La punción-aspiración no es útil en este caso debido a la dificultad de diferenciar, citológicamente, los adenomas benignos de los cánceres foliculares [46]. Por lo tanto, el diagnóstico es histológico en la pieza de loboistmectomía.

• *Evolución y pronóstico*

Entre los cánceres diferenciados de la tiroides, el cáncer folicular, bastante menos frecuente que el cáncer papilar, se distingue, igualmente, por su pronóstico más negativo. Los factores predictivos de mal pronóstico establecidos para los cánceres diferenciados permiten, en caso de cáncer folicular, clasificar los pacientes en dos grupos. En el grupo de bajo riesgo, que comprende a los pacientes sin factores de riesgo, la supervivencia es del 99 % a los 5 años y del 86 % a los 20 años. En el grupo de alto riesgo (al menos dos factores), la evolución es mucho más incierta. La supervivencia a los 5 y 20 años es del 47 % y el 8 % respectivamente [10].

• *Tratamiento*

El tratamiento del cáncer folicular es el mismo que el del cáncer papilar [13].

• *Seguimiento y tratamiento complementario*

Los métodos de seguimiento son idénticos a los del cáncer papilar [13].

■ *Cáncer medular*

El cáncer medular de la tiroides se desarrolla a partir de células C, secretoras de calcitonina, emigradas de la cresta neural [46]. La presencia de una sustancia amiloidea en su estroma y la lentitud de su evolución, hicieron que en 1959 fuera aislado del grupo de los cánceres anaplásicos para convertirse en una entidad clínica propia [34]. Puede presentarse en forma familiar y evolucionar de forma aislada o constituir un elemento de una poliendocrinopatía.

Aspecto histológico [13, 46]

• *Forma clásica*

El tamaño del tumor es muy variable. Los nódulos, individualizados con respecto al parénquima tiroideo normal, sólo excepcionalmente están encapsulados. A menudo son bilaterales, sobre todo en las formas familiares, y están situados en la unión de los tercios superiores y medios de los lóbulos tiroideos, zona donde predominan clásicamente las células C. El color va del marrón «ante» al rosa claro; la consistencia es variable.

Microscópicamente, este tumor está compuesto de células poligonales redondas o fusiformes, pequeñas o a veces grandes, agrupadas en placas, islotes, lóbulos o trabéculas. La inmunohistoquímica manifiesta una positividad a los anticuerpos antiepiteliales, la calcitonina y el antígeno carcinoembrionario (ACE).

El estroma amiloideo está presente en el 80 % de los casos, pero no es absolutamente necesario para el diagnóstico. La presencia de células C tumorales permite diferenciarlo de un bocio amiloideo.

La presencia de una hiperplasia de células C, en el contorno de los focos tumorales y en el lóbulo no tumoral, signo precursor de una evolución multifocal, está en favor de una forma familiar, aunque no es específico del carcinoma medular.

• *Formas específicas*

Diferentes formas pueden observarse. Existen variaciones morfológicas: formas foliculares, papilares, de células gigantes, células claras, células oxífilas o pigmentadas (melanina). El carcinoma medular de células pequeñas se distingue principalmente por su aspecto muy cercano al carcinoma bronquial de células pequeñas o a un linfoma maligno. La inmunohistoquímica generalmente permite el diagnóstico.

Por otro lado, algunos tumores están encapsulados, tomando entonces el aspecto de un paraganglioma. Existe, por último, un microcarcinoma medular, que puede ser responsable de voluminosas metástasis ganglionares, incluso viscerales [2].

Clínica y epidemiología

El cáncer medular representa del 5 al 10 % de los cánceres tiroideos [13, 17]. Aparece generalmente en la mujer de mediana edad, ya sea de manera esporádica, en el 60 al 70 % de los casos, o en el marco de formas familiares (30 al 40 % de los casos) [13].

• *Forma esporádica*

El diagnóstico de la forma esporádica se formula por eliminación y se funda en dos elementos:

— estudio familiar con determinación de la calcitonina antes y después de estimulación con pentagastrina en los sujetos examinados, desde los 5 años [12];

— los datos del examen anatomopatológico, que sólo son formales si se trata de un cáncer unilateral sin hiperplasia anexa de las células C.

Esta forma evoluciona esencialmente de manera aislada. Más raramente, se integra en una poliendocrinopatía. El aspecto histológico es entonces el mismo que en las formas familiares, y es necesario completar el estudio familiar con un árbol genealógico más amplio, para investigar un primer caso hereditario que sea emparentado. La identificación del o los genes de la enfermedad, permitirá diferenciarlos y reconocer eventualmente una neomutación [11].

• *Forma familiar*

El diagnóstico se establece al existir un segundo caso en la familia. En este caso, el cáncer medular se presenta de forma aislada o como un elemento de una neoplasia endocrina múltiple (NEM) de tipo II que presenta dos formas, la NEM IIa o síndrome de Sipple [73], o la NEM IIb o síndrome de Gorlin [27].

La transmisión es de modo autosómico dominante. Los genes de las diferentes formas familiares han sido localizados estos últimos años en la región centromérica del cromosoma 10. La detección de las mutaciones observadas a este nivel permite actualmente la detección precoz de los portadores mediante el estudio del ADN leucocítico de los individuos.

El estudio exhaustivo de las familias de pacientes que padecen cáncer medular, se traduce en un aumento del número de casos familiares y de la proporción de NEM, con una distribución geográfica particular en cada región [12].

— *NEM IIa o síndrome de Sipple*

La NEM IIa asocia al carcinoma medular, un feocromocitoma bilateral, incluso múltiple o ectópico, a veces unilateral, a menudo latente, y un hiperparatiroidismo (hiperplasia o adenoma paratiroideo).

Representa más de la mitad de las formas familiares. En cada familia afectada del 10 al 80 % de quienes la padecen tienen lesiones múltiples [46]. Esta variabilidad depende de la utilización, más o menos sistemática de las técnicas de detección del feocromocitoma, en ausencia de signos clínicos, y también de la cronología de la aparición de las diversas afecciones, pudiendo transcurrir varias décadas entre una y otra.

La lesión tiroidea es constante, incluso en caso de feocromocitoma aparentemente aislado. Siempre existe, como mínimo, una respuesta positiva de la calcitonina después de la prueba de estimulación [46].

— *NEM IIb o síndrome de Gorlin*

Asocia al cáncer medular, un feocromocitoma y una neurogangliomatosis de las mucosas y las vísceras. A veces, el cáncer medular está presente desde la infancia en esta forma y resulta necesario pensar en él ante un seudosíndrome de Hirschprung, acompañado de una hiperplasia de los plexos nerviosos cólicos. No obstante, el síndrome de Gorlin suele constituirse de forma más progresiva y se vuelve típico durante el crecimiento, con la aparición de un dismorfismo, con anomalías del esqueleto en la mitad de los casos [27]:

— la facies es característica por los grandes labios, la raíz de la nariz ensanchada, los párpados gruesos y evertidos. Las encías están hipertróficas y la bóveda palatina es ojival. El sujeto tiene una morfología longilínea, marfanoide, con hiperlaxitud ligamentaria, pies cavos, genu valgum, lordosis, escoliosis y tórax en embudo. La musculatura está poco desarrollada;

— la neuromatosis es difusa, con afectación labial, lingual y palpebral, en forma de elevaciones de tamaño variable, y digestiva, con diarrea. Existe, por otro lado, una hiperplasia difusa de las fibras del iris y de la retina, así como de las fibras corneales;

— en las formas familiares también puede existir afectación cutánea: manchas pigmentadas, neurofibromatosis de tipo Recklinghausen, liquen cutáneo.

Diagnóstico

El diagnóstico de cáncer medular es generalmente considerado ante un bocio uni o bilateral, a menudo sensible, acompañado a veces de una sintomatología característica, que comprende diarrea motora y rubor facial. Su descubrimiento en un estadio infraclínico no es raro durante un estudio familiar o el estudio de un feocromocitoma, ante un seudo-Hirschprung, un síndrome paraneoplásico de tipo Cushing o ante signos clínicos que evocan un síndrome de Gorlin.

El diagnóstico puede establecerse a partir del examen histológico con inmunomarcadores, después de la exéresis de un nódulo frío, pero la confirmación esencialmente se obtiene gracias a las determinaciones de los marcadores tumorales:

— la calcitonina es el más específico y el más sensible. En caso de cáncer medular con manifestaciones clínicas, la determinación radioinmunológica de la calcitonina circulante, que muestra grados anormalmente elevados (a menudo superiores a 1 ng/ml), confirma el diagnóstico en cerca del 100 % de los casos [29]. En cambio, si el cáncer es incipiente o infraclínico, la determinación puede estar en los límites de la normalidad; el diagnóstico se establecerá entonces a partir de la prueba de estimulación (pentagastrina o inyección intravenosa de calcio) [36];

— el ACE no es específico, pero está elevado en el 80 % de los casos. Además, tiene un valor pronóstico [46];

— otros marcadores tumorales como la catacalcina (PDN 21) o la CGRP (péptido relacionado con el gen de la calcitonina) han sido propuestos, pero no ofrecen ventajas con respecto a la calcitonina.

La gammagrafía no es muy útil puesto que el cáncer medular no fija los isótopos corrientes. Sin embargo, se ha demostrado que una gammagrafía acoplada de ^{99m}Tc y ácido dimercaptosuccínico, permite una fijación selectiva en caso de carcinoma medular [52].

La punción-aspiración con aguja fina permite a menudo, en el caso del cáncer medular, confirmar el diagnóstico gracias a las técnicas de inmunhistoquímica, que detectan la presencia de calcitonina y de ACE sobre las extensiones. Seguidamente, el estudio deberá determinar, por una parte, si se trata de una forma esporádica o de una forma familiar y por otra, si el carcinoma medular es aislado o se integra en una NEM de tipo II.

En caso de NEM IIb, un examen ocular en busca de una hipertrofia de los nervios corneales y una colorrectoscopia con biopsia para detectar una ganglioneuromatosis confirmarán la fuerte presunción clínica relacionada con la dismorfia y el aspecto marfanoide. La búsqueda de un feocromocitoma se hará mediante la clínica (hipertensión arterial, hipotensión ortostática), el laboratorio (esencialmente la eliminación urinaria de catecolaminas y metanefrinas) y será completada por un escáner suprarrenal y una gammagrafía con metayodobencilguanidina marcada con yodo radiactivo [47]. El descubrimiento de un hiperparatiroidismo primario se basará en el análisis fosfocálcico y la determinación de la hormona paratiroidea.

Evolución y pronóstico

El pronóstico del cáncer medular de la tiroides depende, esencialmente, de la extensión ganglionar y visceral [46]. Para una forma puramente tiroidea, sin lesión ganglionar cervical y mediastinorrecurrencial, sin metástasis a distancia, con calcitonina no determinable después de estimulación y un antígeno carcinoembrionario normal, la supervivencia es superior al 90 % a los 20 años [18]. No obstante, en caso de invasión ganglionar, la supervivencia es del 46 % a los 10 años [18]. En presencia de metástasis viscerales, la evolución es fatal en un tiempo breve, con el 50 % de mortalidad a los 3 años [56].

Otros factores intervienen en el pronóstico:

— edad superior a 40 años;

— grados elevados de calcitonina y de ACE;

— ausencia de amiloidosis dentro del tumor;

— formas esporádicas.

El pronóstico es netamente favorable en las formas familiares, sobre todo NEM IIa infraclínico diagnosticado por un estudio familiar sistemático [14]. Después de la tiroidectomía total asociada a un vaciamiento mediastinorrecurrencial negativo, la curación se obtiene en cerca del 100 % de los casos [28].

Tratamiento

La cirugía constituye el acto terapéutico esencial. En la medida de lo posible, es recomendable establecer el diagnóstico de cáncer medular en el preoperatorio con el fin de realizar un análisis de la extensión y buscar una poliendocrinopatía. Si el pronóstico y la operabilidad están vinculados a la difusión ganglionar y visceral, el mayor riesgo es el fallecimiento súbito en el momento de la inducción anestésica, en caso de feocromocitoma ignorado [82]. En este caso, El tratamiento suprarrenal precederá siempre al del tiroides.

Existen tres situaciones terapéuticas [13].

• *Diagnóstico previamente desconocido*

La manifestación clínica es un nódulo frío sin particularidades.

El examen extemporáneo de la pieza de loboistmectomía permite establecer el diagnóstico de cáncer medular, si existe amiloidosis. En este caso, se realiza una tiroidectomía total con vaciamiento mediastinorrecurrencial bilateral y vaciamiento cervical funcional completo bilateral. Si, en cambio, el diagnóstico extemporáneo es incierto (lesión indiferenciada con dudas entre carcinoma medular y linfoma), resulta preferible realizar, no obstante, un vaciamiento mediastinorrecurrencial prudente como complemento de la tiroidectomía total, a fin de evitar riesgos para los recurrentes en caso de reintervención. Esta última es necesaria para practicar un vaciamiento funcional completo bilateral si el diagnóstico definitivo confirma el carcinoma medular. Una cobaltoterapia postoperatoria cervicomediastínica completa el tratamiento en este caso. Una determinación del ACE y de la calcitonina se realiza durante la operación para conocer el estado inicial de la enfermedad y permitir el control.

• *Diagnóstico previamente conocido*

— *Bocio nodular*

El tratamiento es una tiroidectomía total con doble vaciamiento mediastinorrecurrencial y vaciamiento cervical funcional completo bilateral. Pero la actitud depende, en este caso, del estadio del cáncer:

— los estadios I y II, es decir, los tumores intratiroideos de menos de 4 cm sin extensión ganglionar, deben ser operados;

— los estadios III, en razón de la extensión ganglionar, tienen pocas posibilidades de curación a pesar de la cirugía. No obstante, la operación está indicada si el nivel de ACE es normal o bajo. En este caso, el riesgo de metástasis a distancia estaría muy disminuido. Una radioterapia externa completa el tratamiento en el postoperatorio;

— para algunos especialistas, la cirugía estaría contraindicada en los estadios III con extensión extratiroidea y en los estadios IV porque no modificaría una evolución desfavorable a corto plazo. Una asociación radioquimioterapéutica puede ser propuesta en este caso.

— *Cáncer infraclínico*

Son cánceres descubiertos por las encuestas familiares sistemáticas realizadas después del descubrimiento de un caso índice. Se trata, a menudo, de personas jóvenes, incluso de niños. Los exámenes pueden ser normales o mostrar micronódulos en la ecografía. La única constante es el índice elevado y creciente en el tiempo de calcitonina después de estimulación con pentagastrina.

El tratamiento comprende sistemáticamente una tiroidectomía total y un vaciamiento mediastinorrecurrencial bilateral, con análisis de todos los ganglios, en el examen extemporáneo. Si al menos un ganglio está invadido, es necesario realizar un vaciamiento cervical funcional completo bilateral como complemento. En el postoperatorio, la calcitonina tras estimulación debe ser indeterminable. En el caso contrario, una reintervención quirúrgica es necesaria para la exéresis de ganglios residuales, cuya detección puede ser facilitada por determinaciones de calcitonina a distintos niveles [1]. Ningún tratamiento complementario es necesario en estas situaciones muy favorables.

Seguimiento y tratamientos complementarios

• *Control*

El control de la evolutividad del cáncer medular de tiroides se realiza esencialmente por medio de la determinación de los marcadores tumorales. La calcitonina basal y estimulada ya no es determinable algunas horas después de la operación, si la exéresis es completa. En cambio, el ACE no se normaliza hasta 2 meses después. El primer control se hace, por consiguiente, después de este período:

— si la calcitonina no es determinable después de estímulo y el ACE es negativo, la exéresis es completa. El seguimiento será entonces anual por medio de estas determinaciones y dependerá también de la detección de otra neoplasia endocrina, principalmente un feocromocitoma (determinación de catecolaminas urinarias cada 2 años) [47];

— si la calcitonina basal o estimulada permanece elevada, con o sin ACE elevado, resulta necesario repetir las determinaciones al cabo de tres meses dado que es posible que se produzca una regresión gradual o que el tejido residual no evolucione [47, 75]. Si las determinaciones se normalizan o permanecen estables, la abstención es obligatoria [47]. En cambio, si aumentan, la exploración es indispensable para localizar un remanente. Con este objetivo, las exploraciones morfológicas pueden completarse con determinaciones después de cateterismos a distintos niveles [1], para orientar lo mejor posible la reintervención quirúrgica;

— una elevación del nivel de ACE, aislada o asociada a una elevación de la calcitonina, es un factor de mal pronóstico que refleja la presencia de una metástasis a distancia.

• *Tratamiento complementario*

Una hormonoterapia sustitutiva será instaurada, como después de una tiroidectomía total.

La yodoterapia no tiene interés en este tipo de cáncer, salvo si se detecta tiroglobulina dentro del tumor [13].

■ *Cánceres indiferenciados o anaplásicos*

El cáncer anaplásico de la tiroides es uno de los cánceres más agresivos, cuyo pronóstico es extremadamente negativo a corto plazo.

Histología

Estos tumores son, generalmente, de tamaño importante, y ampliamente invasivos, con presencia de reestructuraciones necróticas y hemorrágicas. Los tejidos peritiroideos suelen estar invadidos.

En microscopia, varias formas celulares son posibles. El aspecto típico muestra capas seudoepiteliales de grandes células fusiformes o poligonales, con presencia frecuente de otras células, queratinizadas, osteoclásticas o sarcomatosas [46]. Esta forma puede ser difícil de diferenciar morfológicamente de un sarcoma. Generalmente, el diagnóstico se confirma gracias a técnicas de inmunohistoquímica, que permiten detectar la presencia de queratina. A veces, se trata de un tumor de células pequeñas. La inmunohistoquímica aún es fundamental para diferenciarlo de un linfoma maligno de Hodgkin (antígeno común leucocítico), o de un carcinoma medular de células pequeñas sin amiloidosis (calcitonina y ACE).

Por otro lado, pueden existir pequeñas zonas indiferenciadas, dentro de un cáncer diferenciado. En este caso, el cáncer debe ser considerado anaplásico.

Clínica y epidemiología

La incidencia del cáncer anaplásico de tiroides es de alrededor del 3 % [13, 47]. Aparece generalmente en una mujer de más de 50 años [46]. A veces existe un antecedente de bocio de modificación reciente [74].

La manifestación clínica más corriente es la aparición de una masa cervical de evolución rápida, acompañada de disfonía, de disfagia, incluso de disnea [15]. Un dolor cervical es señalado en un tercio de los casos [46]. Durante examen inicial, el nódulo a menudo es duro, fijo, bilateral, mide más de 5 cm y está acompañado de adenomegalias.

Una invasión locorregional y metastásica se encuentra en el 60 % de los pacientes [47]. Las metástasis se presentan en el 20 % de los casos, con un predominio del pulmón [46].

Diagnóstico

El diagnóstico es considerado desde un principio ante la manifestación clínica, muy particular. El análisis de laboratorio muestra a menudo una tiroglobulina elevada relacionada con lesiones preexistentes. Los niveles de calcitonina y de ACE son normales.

La extensión de la enfermedad es evaluada por ecografía, tomografía computadorizada, gammagrafía ósea y endoscopia de las vías aerodigestivas superiores.

El diagnóstico se establece a partir de la biopsia o después de la exéresis, cuando ésta es posible.

Evolución y pronóstico

La gravedad de los cánceres anaplásicos es extrema. La supervivencia media es inferior a 4 meses [74]. Sólo excepcionalmente sobrepasa los 12 meses. Los fallecimientos suelen estar en relación con una progresión local del cáncer [84]. Toda supervivencia superior a 5 años debe hacer reconsiderar el diagnóstico en favor de un linfoma o de un cáncer medular poco diferenciado [47].

Tratamiento

Ninguna medida terapéutica tomada aisladamente permite mejorar la supervivencia. Sólo los protocolos que combinan varios métodos terapéuticos pueden mejorar el control local, evitando así la muerte por asfixia y permitiendo supervivencias más largas [44, 69, 78]. Todos estos métodos utilizan principalmente la radioterapia hiperfraccionada, asociada a quimioterapia y, a veces, a un vaciamiento quirúrgico, cuando es posible.

■ *Linfoma tiroideo*

El linfoma no hodgkin (LNH) de la tiroides constituye una entidad hematológica en sí misma. La extensión locorregional es posible, pero se excluyen de este cuadro las afecciones tiroideas descubiertas en el momento del estudio de extensión de un linfoma ya diseminado, multivisceral [46]. Estas lesiones se desarrollan, esencialmente, sobre lesiones preexistentes de tiroiditis linfocítica, principalmente la tiroiditis de Hashimoto [38].

Histología [13, 46]

La glándula tiroidea está globalmente aumentada de volumen, es firme y a veces está adherida a los tejidos circundantes. Macroscópicamente, las zonas tumorales tienen el aspecto característico de las formaciones linfoides. Están mal limitadas y no están encapsuladas. No hay necrosis ni hemorragia.

Microscópicamente, casi todos estos linfomas son de fenotipo B y de alto grado de malignidad, con células grandes y de tipo difuso. A veces se les asocian grupos de pequeñas células. Por lo tanto, los linfomas de alto grado parecen derivar de los linfomas de bajo grado [41]. En inmunohistoquímica, los LNH son reconocidos por los antiantígenos comunes leucocíticos, pero no por los anticuerpos antiqueratinas ni antimembranas epiteliales.

Por otro lado, existen similitudes histológicas, inmunológicas y clínicas entre LNH de tiroides y los desarrollados a expensas de tejidos linfoides de las mucosas, denominados MALT *(mucosa-associated lymphoid tissue).* Este parentesco podría explicar el hecho de que estos linfomas están más limitados al tiroides y, por otra parte, la aparición de otras localizaciones, principalmente en las localizaciones gastrointestinales [4].

Raramente, otros tipos de linfomas malignos pueden ser descubiertos: plasmocitoma maligno primitivo, enfermedad de Hodgkin.

Clínica y epidemiología

El LNH aparentemente primitivo de la glándula tiroidea, representa aproximadamente el 5 % del conjunto de los linfomas malignos [16] y entre el 2 y el 10 % de las afecciones tiroideas malignas [20, 79]. La incidencia de los LNH se multiplica por 67 cuando existen lesiones de tiroiditis de Hashimoto [38].

La edad promedio de aparición del LNH tiroideo se sitúa entre los 60 y 70 años, con un neto predominio femenino [42]. El cuadro clínico es el de un tumor tiroideo rápidamente evolutivo, más a menudo nodular que difuso, que suele ser doloroso y que provoca un síndrome compresivo [48]. En el 20 % de los casos, se encuentran adenopatías cervicales satélites durante el primer examen [42].

Diagnóstico

El diagnóstico de LNH primario de tiroides, considerado ante un cuadro clínico sugestivo, sobre todo si ya existía una tiroiditis de Hashimoto, se confirma en el 75 % de los casos con la punción con aguja fina o, con menor frecuencia, desde un principio por la biopsia percutánea [32]. La biopsia quirúrgica se realiza a continuación y permite definir el tipo de linfoma y la conducta terapéutica.

El hipotiroidismo bioquímico se encuentra en cerca del 40 % de los casos, pero su expresión clínica es rara. Existe, a veces, un hipertiroidismo en los casos de tumores muy rápidamente evolutivos [42]. Una gammapatía monoclonal, por otro lado, se encuentra con mayor frecuencia si un LNH se desarrolla en una tiroiditis de Hashimoto [51].

Evolución y pronóstico

El pronóstico está influenciado por tres elementos: la extensión del linfoma, el grado histológico y su semejanza al MALT.

Considerando todos los grados, después del tratamiento la supervivencia a los 5 años es del 80 % en caso de localización estrictamente intratiroidea y del 35 al 40 % en casos de extensión, incluyendo la locorregional [32].

La incidencia pronóstica del grado histológico es limitada en las formas intratiroideas, pero este criterio general vuelve a adquirir importancia cuando existe una extensión. En este caso, la supervivencia a los 5 años pasa del 13 % en los linfomas de alto grado, al 75 % para los de grado intermedio y el 92 % para los de bajo grado [4, 5].

Los linfomas derivados del MALT tienen un pronóstico bastante bueno a mediano plazo, pero su gran capacidad para recidivar en otro tejido linfoide ensombrece el futuro a más largo plazo [42].

Tratamiento

La cirugía de exéresis es el tratamiento esencial, si el tumor es exclusivamente intratiroideo, después de realizar un estudio exhaustivo [47]. Según los autores, la radioterapia externa locorregional con 40 Gy garantiza la misma seguridad en este caso [42]. La quimioterapia no se utiliza más que en caso de difusión extracapsular o de invasión ganglionar, en forma de protocolos más o menos largos y más o menos agresivos.

Seguimiento y tratamientos complementarios

Una hormonoterapia sustitutiva será instaurada en el postoperatorio.

El control de una recidiva es clínico, iconográfico e histológico.

El tratamiento es entonces igual al de los linfomas clásicos.

Otros cánceres de la glándula tiroidea

Sarcomas

Los sarcomas son tumores malignos de origen conjuntivo. Los sarcomas verdaderos del tiroides son rarísimos. La gran mayoría de los sarcomas observados corresponden, en realidad, a los cánceres anaplásicos, si se aplican los criterios modernos de diagnóstico, principalmente inmunohistoquímicos [35]. En la práctica, esta distinción no tiene demasiada importancia puesto que su evolución y su respuesta a las terapéuticas son semejantes [13].

Sin embargo, un tipo de sarcoma parece individualizarse: el angiosarcoma de tipo hemangioendotelioma maligno. Este tumor, sobre todo encontrado en las regiones de endemia de bocio de las regiones montañosas europeas, es de una malignidad extrema. Las metástasis son frecuentes, afectando principalmente a los pulmones y a la pleura, en forma de nódulos que pueden provocar un hemotórax masivo [13].

Metástasis intratiroideas

Las metástasis tiroideas de cánceres extratiroideos son raras, pero originan dificultades diagnósticas y terapéuticas. La frecuencia de las metástasis sintomáticas está comprendida entre el 2,8 y el 7,5 % del conjunto de los cánceres tiroideos tratados según las series [60]. En cambio, la incidencia aumenta si se consideran estudios autópsicos realizados en pacientes con cáncer (hasta el 26,4 %) [47].

La manifestación clínica, variable, puede corresponder a la de un nódulo aislado, un bocio multinodular o una tiroiditis subaguda [46].

Los exámenes complementarios no son nada específicos. Desde un principio puede pensarse en el diagnóstico si el cáncer primitivo es conocido, principalmente si se trata de un cáncer del riñón [43]. La metástasis tiroidea es excepcionalmente reveladora [43].

Los tumores primitivos más frecuentes son los de la mama, los bronquios y el riñón [43, 51, 60]. Las otras localizaciones son más raras: cánceres digestivos, cánceres genitales, cáncer del páncreas, melanomas malignos, etc.

El diagnóstico a veces se establece mediante punción-aspiración o mediante biopsia si el cáncer primitivo es conocido, aunque generalmente se hace en el momento de una tiroidectomía. El examen histológico suele ser difícil debido a aspectos engañosos. Con frecuencia resulta necesario utilizar técnicas de inmunomarcadores para diferenciar, por ejemplo, un carcinoma folicular primitivo de la metástasis de un adenocarcinoma renal o de un carcinoma ductal de la mama [60].

El tratamiento recurre, en la medida de lo posible, a la cirugía *(fig. 1)*, la cual a veces, sólo es paliativa, con el objetivo de corregir una compresión; no obstante, mejorar el pronóstico si la exéresis es completa después de un diagnóstico precoz [43].

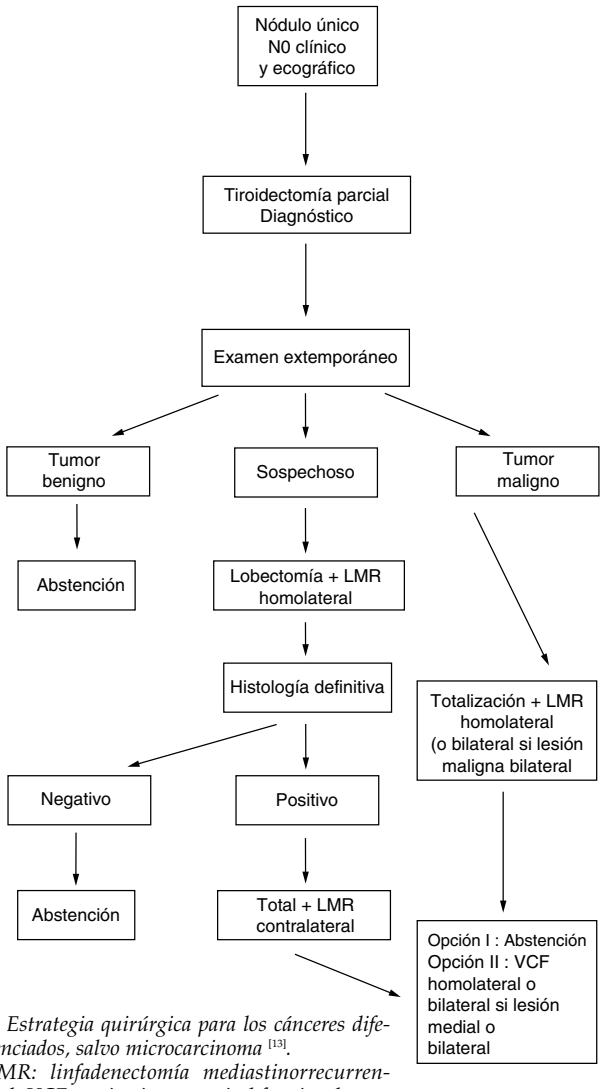

1 *Estrategia quirúrgica para los cánceres diferenciados, salvo microcarcinoma* [13].
LMR: linfadenectomía mediastinorrecurrencial; VCF: vaciamiento cervical funcional.

Clasificación TNM de los cánceres de tiroides
(American Joint Commitee on Cancer, 1988)

- Tumor primario (T);

T0: tumor no detectable
T1: tumor de menos de 1 cm limitado a la tiroides
T2: tumor entre 1 y 4 cm limitado a la tiroides
T3: tumor mayor de 4 cm limitado a la tiroides
T4: extensión extratiroidea, cualquiera que sea el tamaño del tumor

- Adenopatías (N)

N0: ausencia de adenopatía
N1: presencia de adenopatías regionales
N1a: adenopatía(s) cervical(es) homolateral(es)
N1b: adenopatías cervicales bilaterales, medias o contralaterales, adenopatías mediastinorrecurrenciales

- Metástasis (M)

M0: ausencia de metástasis
M1: presencia de metástasis

Estadios clínicos de los cánceres de tiroides
(American Joint Commitee on Cancer, 1988)

- Cánceres diferenciados:

— menos de 45 años
estadio I: M0
estadio II: M1
— más de 45 años
estadio I: T1, N0, M0
estadio II: T2, N0, M0
T3, N0, M0
estadio III: T4, N0, M0
N1, M0, cualquiera que sea T
estadio IV: M1

- Cáncer medular:

estadio I: T1, N0, M0
estadio II: T2, N0, M0
T3, N0, M0
T4, N0, M0
estadio III: N1, M0, cualquiera que sea T
estadio IV: M1

- Cáncer anaplásico:

estadio IV en todos los casos

Cualquier referencia a este artículo debe incluir la mención del artículo original: Trotoux J et Aidan D. Tumeurs du corps thyroïde. Encycl Méd Chir (Editions Scientifiques et Médicales Elsevier SAS, Paris, tous droits réservés), Oto-rhino-laryngologie, 20-875-A-10, 1997, 12 p.

Bibliografía

[1] Agermi B, Hour S, Kasbarian M, Grisoli J, Cannoni M, Codaccioni JL, Simonin R. Localisation of metastatic medullary thyroid carcinoma by immuno-reactive calcitonin assay. *Horm Metab Res* 1977 ; 9 : 248-249

[2] Aldabagh SM, Trujillo UP, Taxy JB. Occult medullary thyroid carcinoma. *Am J Clin Pathol* 1986 ; 85 : 247-250

[3] Andre-Bougaran J, Martin E. Étude anatomique de 268 cancers de la thyroïde. Actualités de carcinologie cervico-faciale. Paris : Masson, 1985 : 11-22

[4] Anscombe AM, Wright DH. Primary malignant lymphoma of the thyroid tumor of mucosa-associated lymphoid tissue : review of seventy-six cases. *Histopathology* 1985 ; 9 : 81-97

[5] Aozasa K, Inoue A, Tajima K, Miyauchi A, Matsuzuka F, Kuma K. Malignant lymphomas of the thyroid gland. Analysis of 79 patients with emphasis on histologic prognostic factors. *Cancer* 1986 ; 58 : 100-104

[6] Bartels PC, Boer RO. Subacute thyroiditis (de Quervain) presenting as a painless "cold nodule". *J Nucl Med* 1987 ; 28 : 1488-1490

[7] Bertin M, Lallemand J. Augmentation des cancers de la thyroïde de l'enfant en Bélarus. *Ann Endocrinol* 1992 ; 53 : 173-177

[8] Bourquard C, Mornex R. L'adénome toxique. *Rev Prat* 1982 ; 32 : 1965 1977

[9] Branson CJ, Talbot CH, Henry L, Elemenoglou J. Solitary toxic adenoma of the thyroid gland. *Br J Surg* 1979 ; 66 : 590-595

[10] Brennan MD, Bergstrahl EJ, Van Heerden JA, McConahey W. Follicular thyroid cancer treated at the Mayo Clinic, 1946 through 1970 initials manifestations, pathologic findings, therapy and outcome. *Mayo Clin Proc* 1991 ; 66 : 11-22

[11] Cady B, Siedwick DE, Hiessner WA, Woll HS, Salzman FE, Werder J. Risk factor analysis in differenciated thyroid cancer. *Cancer* 1979 ; 43 : 810-820

[12] Calmettes C, Hansen H, Limbert E et al. Epidemiologic and genetics of medullary thyroid cancer. Premilinary results of an European concerted action. In : Calmettes C Guliana JM eds. Medullary thyroid carcinoma. Londres, Paris : Colloque INSERM/John Libbey Eurotext, 1991 ; Vol 211, 255-264

[13] Cannoni M, Demard F. Les nodules thyroidiens, du diagnostic à la chirurgie. Rapport de la société française d'ORL et de pathologie cervico-faciale. Paris : Arnette-Blackwell, 1995 : 302 p

[14] Cannoni M, Pech A, Henin Y, Thomassin JM, Zanaret M, Argemi B et al. Les cancers médullaires de la thyroïde. À propos de 11 observations. Actualités de carcinologie cervico-faciale . Les cancers du corps thyroïde. Paris : Masson, 1985 : 74-83

[15] Carcangiu ML, Steeper T, Zampi G, Rosai J. Anaplastic thyroid carcinoma : a study of 70 cases. *Am J Clin Pathol* 1985 ; 83 : 135-158

[16] Chak LY, Hoppe RT, Burke RT, Kaplan HS. Non Hodgkin's lymphoma presenting as thyroid enlargement. *Cancer* 1981 ; 48 : 2712-2716

[17] Chomette G, Tranbaloc P, Auriol M. Les cancers du corps thyroïde : aspects histologiques. Actualités de carcinologie cervico-faciale. Paris : Masson, 1985 : 3-10

[18] Chong G, Beahrs O, Sizemole G, Wool NE. Medullarycarcinoma of the thyroid gland. *Cancer* 1975 ; 35 : 695-704

[19] Cochand-Driollet B, Wassef M, Guillausseau PJ, Dahan H. Cytoponction à l'aiguille fine de la thyroïde. Intérêt et valeur diagnostiques. Encycl Med Chir (Elsevier, Paris), Oto-rhino-laryngologie, 20-880-A-10, 1995 : 4 p

[20] Compagno J, Oertel JE. Malignant lymphoma and other lymphoproliferative disorders of the thyroid gland. A clinico-pathologic study of 245 cases. *Am J Clin Pathol* 1980 ; 74 : 1-11

[21] De Luca F, Chaussain JL, Job JC. Le nodule thyroïdien solitaire plein et hyperfixiant chez l'enfant et l'adolescent. *Arch Fr Pediatr* 1985 ; 42 : 277-280

[22] Fredrickson JM, Brubaker RL. Neoplasm of the thyroid. In : Cummings CW, Fredrickson JM, Harker LA, Krause CJ, Schuller DE eds. Otolaryngology-head and neck surgery. St Louis : CV Mosby, 1986 : 2511-2523

[23] Funari M, Campos Z, Gooding GA, Higgings CB. MRI and ultrasound detection of asymptomatic thyroid nodules in hyperparathyroidism. *J Comput Assist Tomogr* 1992 ; 16 : 615-619

[24] Gandon J, Peynegre R, Arnoux Y, Barrault S, Veber F. Intérêt de la manubriotomie dans la chirurgie extensive du corps thyroïde à propos de 11 cas. *Ann Otolaryngol* 1981 ; 98 : 475-477

[25] Godey B, Leclech G, Inigues JP, Legall F, Beust L, Bourdiniere J. L'examen anatomo-pathologique extemporané dans la chirurgie des cancers thyroïdiens. Intérêts et limites. *Ann Otolaryngol Chir Cervicofac* 1996 ; 113 : 219-224

[26] Goldstein R, Hart IR. Follow up of solitary autonomous thryroid nodules treated with ^{131}I. *N Engl J Med* 1983 ; 309 : 1473-1476

[27] Gorlin RJ, Sedano HO, Vickers RA, Cervenka J. Multiple mucosal neuromas, pheochromocytoma, and medullary carcinoma of the thyroid. *Cancer* 1968 ; 2 : 293-299

[28] Graze, Spicer, Tashtian, Melvin. Natural history of familial medullary thyroid carcinoma. *N Engl J Med* 1978 ; 294 : 980-985

[29] Guliana JM, Modigliani E. Les marqueurs tumoraux du cancer médullaire du corps thyroïde. *Ann Endocrinol* 1988 ; 49 : 34-50

[30] Hamburger JL. Solitary autonomously functioning thyroid lesions. Diagnosis, clinical features and pathogenic considerations. *Am J Med* 1975 ; 58 : 740-748

[31] Hamburger JL. Evolution of toxicity in solitary non toxic autonomously functioning thyroid nodules. *J Clin Endocrinol Metab* 1980 ; 50 : 1089-1093

[32] Hamburger JL, Miller JM, Kini SR. Lymphoma of the thyroid. *Ann Intern Med* 1983 ; 99 : 685-693

[33] Hay JD, Bergstrahl EJ, Goellner JR, Ebersold JR, , Grant C. Factors influencing prognosis and outcome in differentiated thyroid carcinoma. *Head Neck Cancer* 1993 ; 3 : 889-894

[34] Hazard JB, Hawk WA, Crile G. Medullary (solid) carcinoma of the thyroid : a clinicopathological entity. *J Clin Endocrinol Metab* 1959 ; 19 : 152-161

[35] Hedinger C. Sarcoma of the thyroid gland in thyroid cancer. Heidelberg : Springer-Verlag, 1988

[36] Hennessy JF, Gray TK, Cooper CW, Ontjes DA. Stimulation of calcitonin secretion by pentagastrin and calcium in two patients with medullary carcinoma of the thyroid. *J Clin Endocrinol Metab* 1973 ; 36 : 200-203

[37] Hofman H, Pilleron JP, Durand JC, Salmon RJ, Fourquet A, Joly J. Le traitement du cancer de la thyroïde. Expérience de l'Institut Curie. Actualités de carcinologie cervico-faciale. Paris : Masson, 1985 : 173-177

[38] Holm LE, Blomgren H, Löwhagen T. Cancer risks in patients with chronic lymphotic thyroiditis. Occurrence and prognosis of extranodal lymphomas. *N Engl J Med* 1985 ; 312 : 601-604

[39] Horlocker TT, Hay JE, James EM, Reading CC, Charbonneau JW. Prevalence of incidental nodular thyroid disease detected during high resolution parathyroide ultrasonography. New York : Plenum press, 1986 : 1309-1312

[40] Hung N, August GP, Randolph JG, Schisgall RM, Chandra A. Solitary thyroid nodules in children and adolescents. *J Pediatr Surg* 1982 ; 17 : 225-229

[41] Hyjek E, Isaacson PG. Primary B cell lymphoma of the thyroid and its relationship to Hashimoto's thyroiditis. *Hum Pathol* 1988 ; 19 : 1315-1326

[42] Ifrah N, Rohmer V, Saint-Andre JP, Jardel H, Boasson M, Bigorgne JC. Lymphome primitif du corps thyroïde. Discussion diagnostique et thérapeutique. *Ann Med Interne* 1988 : 139 : 344-348

[43] Ivy HK. Cancer metastatic to the thyroid : a diagnostic problem. *Mayo Clin Proc* 1984 ; 59 : 856-859

[44] Kim JH, Leeper RD. Treatment of locally advanced thyroid carcinoma with combination doxorubicin and radiation therapy. *Cancer* 1987 ; 60 : 2372-2375

[45] Kirkland RJ, Kirkland JL, Rosenberg HS, Harberg FJ, Librik L, Clayton GW. Solitary thyroid nodules in 30 children and a report of a child with a thyroid abcess. *Pediatrics* 1973 ; 51 : 85-90

[46] Leclere J, Orgiazzi J, Rousset B, Schlienger JL, Wemeau JL. La Thyroïde. De la physiologie cellulaire aux dysfonctions. Des concepts à la pratique clinique. Paris : Expansion Scientifique Française, 1992 : 573 p

[47] Mc Cabe DP, Farrar WB, Petkov TM, Finkelmeier W, O'dwyer P. Clinical and pathological correlations in disease metastatic to the thyroid gland. *Am J Surg* 1985 ; 150 : 519-523

[48] Marescaux J. Thyroïde. In : Proye C. Dubost C eds. Endocrinologie chirurgicale, Paris : Medsi/McGraw-Hill, 1991 : 13-53

[49] Massol J, Humbert P, Narboni G, Llorca V, Lestradet C, Badet JM. Carcinomes différenciés de la thyroïde. Traitement suppressif. Etude rétrospective de 65 cas. Actualités de carcinologie cervico-faciale. Paris : Masson, 1985 : 185-192

[50] Matsubayashi S et al. The correlation between papillary thyroid carcinome and lymphocyte infiltration in the thyroid gland. *J Clin Endocrinol Metab* 1995 ; 86 : 3421-3424

[51] Matsubayashi S, Tamai H, Nagai K, Kuma K, Nakagawa T. Monoclonal gammopathy in Hashimoto's thyroiditis and malignant lymphoma of the thyroid. *J Clin Endocrinol Metab* 1986 ; 63 : 1136-1139

[52] Miyauchi A, Keigo E, Ohta H, Torizuka K, Matsuzuka F, Kobayashi A et al. 99mTc (V)-Dimercaptosuccinic acid scintigraphy for medullary thyroid carcinoma. *World J Surg* 1986 ; 10 : 640-645

[53] Mornex R. Enquête sur la prévalence du goitre en France. *Bull Acad Natl Med* 1987 ; 171 : 301-306

[54] Mortensen JD, Woolner LB, Bonnet WA. Cross and microscopics findings in clinically normal thyroid gland. *J Clin Endocrinol Metab* 1955 ; 15 : 1270-1280

[55] Namba H, Ross JL, Goodman D, Fagin JA. Solitary polyclonal autonomous thyroid nodule. A rare cause of childhood hyperthyroidism. *J Clin Endocrinol Metab* 1991 ; 72 : 1108-1112

[56] Norman J, Gautvik K, Brenhoud I. Medullary thyroid carcinoma in Norway. *Acta Endocrinol* 1976 ; 183 : 71-75

[57] O'brien J, Gharib H, Suman VJ, Vanheerden JA. Treatment of toxic solitary thyroid nodules : surgery versus radioactive iodine. *Surgery* 1992 ; 112 : 1166-1170

[58] Pech A, Cannoni M, Goubert JL, Thomassin JM, Zanaret M, Foucault G et al. Notre attitude dans les cancers différenciés du corps thyroïde. Actualités de carcinologie cervico-faciale. Paris : Masson, 1985 : 132-137

[59] Reinwein D, Benker J, Konig MP, Pinchera A, Schatz A, Schleusemer A. The different types of hyperthyroidism in Europa. Results and prospective survey of 924 patients. *J Endocrinol Invest* 1988 ; 11 : 193-200

[60] Rigaud C, Bogomoletz WV, Delisle MJ, Diebold MD, Caulet T. Cancers métastatiques de la glande thyroïde. Difficultés diagnostiques. *Bull Cancer* 1987 ; 74 : 117-127

[61] Rosai J. Follicular thyroid neoplasms. *Am J Clin Pathol* 1991 ; 94 : 758-759

[62] Rotenberg Z, Weinberger J, Mallers Agnou J. Euthyroid atypical subacute thyroiditis simulating systemic or malignant disease. *Arch Intern Med* 1986 ; 146 : 105-107

[63] Sancho-Garnier H. L'épidémiologie des cancers de la thyroïde. synthèse de la table ronde. *Ann Radiol* 1977 ; 20 : 715-721

[64] Santini J, Ettore F, Kaspaldo H, Demard F. Examen anatomo-pathologique extemporané du corps thyroïde. Valeurs limites et incidence pratique à propos de 1630 thyroïdectomies. *Ann Otolaryngol* 1990 ; 167 : 547-554

[65] Scheibel W, Leopold GR, Woo VL, Gosina BB. High resolution real time ultrasonography of thyroid nodules. *Radiology* 1979 ; 46 : 460-465

[66] Schlesinger MJ, Gargill SL, Saxe JM. Studios in nodular goiter incidence of thyroid nodules in routine necropsies in non goitrous region. *JAMA* 1983 ; 110 : 1638-1641

[67] Schlumberger M. Follow-up of patients with differentiated thyroid carcinoma. *Head Neck Cancer* 1993 ; 3 : 903-910

[68] Schlumberger M, Fragu P, Gardet P, Lumbroso J, Violot D, Parmentier C. A new immunoradiometric assay (IRMA) system for thyroglobulin measurement in the follow-up of thyroid cancer patients. *Eur J Nucl Med* 1991 ; 18 : 153-157

[69] Schlumberger M, Parmentier C, Delisle MJ, Couette JE, Droz JP, Sarrazin D. Combination therapy for anaplastic giant cell thyroid carcinoma. *Cancer* 1991 ; 67 : 564-566

[70] Schlumberger M, Tubiana M. Serum Tg measurement and total body 131I scans in the follow-up of thyroid cancer patients. In : Hamburger JL ed. Diagnostic methods in thyroidology. Berlin : Springer-Verlag, 1989 : 147-157

[71] Schmidt RJ, Wang CH. Encapsulated follicula carcinoma of the thyroid : diagnosis, treatment and results. *Surgery* 1986 ; 100 : 1068-1077

[72] Scott M, Crawford J. Solitary thyroid nodules in childhood. Is the incidence of thyroid carcinoma declining ? *Pediatrics* 1976 ; 58 : 521-525

[73] Sipple JH. The association of pheochromocytoma with carcinoma of the thyroid gland. *Am J Med* 1961 ; 31 : 163-166

[74] Spires JR, Schwartz MR, Miller RH. Anaplastic thyroid carcinoma. Association with differentiated thyroid cancer. *Arch Otolaryngol Head Neck Surg* 1988 ; 114 : 40-44

[75] Stepanas, Saaman, Hill. Medullary thyroid carcinoma : importance of serial serum calcitonin measurement. *Cancer* 1979 ; 43 : 825-837

[76] Strand FE, Erlandson F. Thyroid uptake of iodine 131 and iodine 133 from Tchernobyl and the population of Southern Sweden. *J Nucl Med* 1988 ; 29 : 1719-1723

[77] Sulman CH, Demaille A. Le cancer de la thyroïde (épidémiologie, clinique, diagnostic, histologie). Actualités chirurgicales : 85e congrès français de chirurgie. Paris : Masson, 1984 : 176-179

[78] Tallroth E, Wallin G, Lundell G, Löwhagen T, Einhorn J. Multimodality treatment in anaplastic giant cell thyroid carcinoma. *Cancer* 1987 ; 60 : 1428-1431

[79] Tennvall J, Cavallin-Stahl E, Akerman M. Primary localized non Hodgkin's lymphoma of the thyroid : a retrospective clinicopathological review. *Eur J Surg Oncol* 1987 ; 13 : 297-302

[80] Triglia JM, Guys JM, Zanaret M, Cannoni M, Carcassonne M, Pech A. Le cancer de la thyroïde chez l'enfant. *Ann Otolaryngol* 1989 ; 106 : 182-186

[81] Trotoux J, Halimi PH. L'imagerie moderne en ORL. Rapport société française d'ORL et de pathologie cervico-faciale. Paris : Arnette, 1994 : 570 p

[82] Trotoux J, Pinel J. Le cancer médullaire de la thyroïde. *Ann Otolaryngol* 1979 ; 96 : 65-86

[83] Tubiana M. Le cancer du corps thyroïde. Évolution à long terme, traitement et recherches physiopathologiques. *Rev Fr Endocrinol Clin* 1980 ; 21 : 103-123

[84] Tubiana M, Haddad E, Schlumberger M, Hill C, Rougier P, Sarrazin D. External radiothérapie in thyroid cancers. *Cancer* 1985 ; 55 : 2062-2071

[85] Vander JB, Gaston EA, Dawber JR. The signifiance of non toxic thyroid nodules. Final report of a 15 years study of the incidence of thyroide malignancy. *Ann Intern Med* 1968 ; 89 : 537-540

[86] Wellman D, Portmann L, Charpin G. Concept thérapeutique des cancers thyroïdiens différenciés. *Med Hyg* 1991 ; 49 : 370-377

[87] Wiener JD, Devries AM. On the natural history of Plummer's disease. *J Clin Endocrinol Metab* 1979 ; 49 : 181-190